ESTIMACIÓN DE LA PROFUNDIDAD DE LA CÁMARA ANTERIOR DEL OJO EN PACIENTES ADULTOS CON CATARATAS EN MAR DEL PLATA, ARGENTINA

Mohamed Ali Elías, Cayetano Masi , Maira Rufiner , Myriam Arguello

RESUMEN

Objetivo: Determinar la profundidad de cámara anterior en ojos de pacientes adultos con cataratas.
Métodos: Se realizó un estudio de corte transversal, recolectando datos de pacientes, a los cuales se les realizó una medición con equipo IOL MASTER 700 obteniendo así la profundidad de cámara anterior (ACD). Se incluyeron mayores de 65 años, con un recuento endotelial (Examen cuanti y cualitativo de celulas endoteliales, capa interna de la cornea) mayor a 2000 cel/mm2, sin cirugía ocular previa ni valores de K2 (queratometria mas curva de la cornea)mayor a 46 dioptrías.
Resultados: Se evaluaron 72 ojos de 72 pacientes, siendo 48 mujeres (66,67%) y 24 hombres (33,33%).El promedio de la profundidad de la cámara anterior en mujeres fue 2.94. ± 0,404mm y en hombres 3.15 ± 0,423mm (p=0,97). Por estratos de edad, cada 10 años no encontramos diferencias en cuanto a las mediciones de ACD (p=0,44), aunque se puede destacar una tendencia en la disminución de ACD proporcional a el aumento de la edad.
Conclusiones: No encontramos diferencias por sexo ni por estratos de edad en la ACD , aunque a medida que la edad aumenta la profundidad de la cámara anterior disminuye.

ABSTRACT

Purpose: To determine the depth of the anterior chamber in the eyes of adult patients with cataracts.
Methods: A cross-sectional study was carried out, collecting data from patients, who were measured with IOL MASTER 700 equipment, thus obtaining the anterior chamber depth (ACD). Patients over 65 years were included, with an endothelial count greater than 2000 cells/mm2, without previous eye surgery or K2 values greater than 46 diopters.
Results: 72 eyes of 72 patients were evaluated, being 48 women (66.67%) and 24 men (33.33%). The average depth of the anterior chamber in women was 2.94 ± 0.404 mm and in men 3.15 ± 0.423 mm (p=0.97). By age's strata, every 10 years we did not find differences in the ACD measurements (p=0.44), although a trend in the decrease of ACD proportional to the increase in age can be highlighted.
Conclusions: We do not found differences by sex or by age's strata in the RCA, although as age increases the depth of the anterior chamber decreases.

INTRODUCCIÓN

La profundidad de la cámara anterior del ojo (ACD: Anterior chamber depth, en inglés) es la distancia desde el epitelio corneal hasta la cápsula anterior del cristalino, pasando a través del eje visual [1,2].

La medición de la longitud de ACD es importante por 2 razones en oftalmología. La primera es que una cámara anterior estrecha es un factor de riesgo para desarrollar glaucoma primario de ángulo cerrado, responsable de ceguera en todo el mundo[3]. La segunda razón es al planear la cirugía de catarata, ya que influye en el valor óptico de la lente intraocular a implantar[1]. Un valor de ACD menor a 2,2 mm representa un factor de riesgo para que se desarrollen complicaciones en esta cirugía[2]. Además, debe tenerse en cuenta en el caso de que se seleccionen candidatos para la colocación de lente intraocular fáquico, porque en este procedimiento cuando la ACD menos profunda, aumenta el riesgo de glaucoma secundario de ángulo abierto y cierre angular, como así también la pérdida de células endoteliales[3].

La construcción de rangos de referencia normales para el ACD es desafiante debido a la existencia de múltiples variables que pudieran influir como el géne-

Servicio de Oftalmología. Hospital Privado de Comunidad, Córdoba 4545. (B7602CBM). Mar del Plata
Autor responsable: Dr. Mohamed Ali Elias
E-mail: mohaelias22@hotmail.com
Conflictos de intereses: Ninguno por declarar.
Financiamiento: No hubo

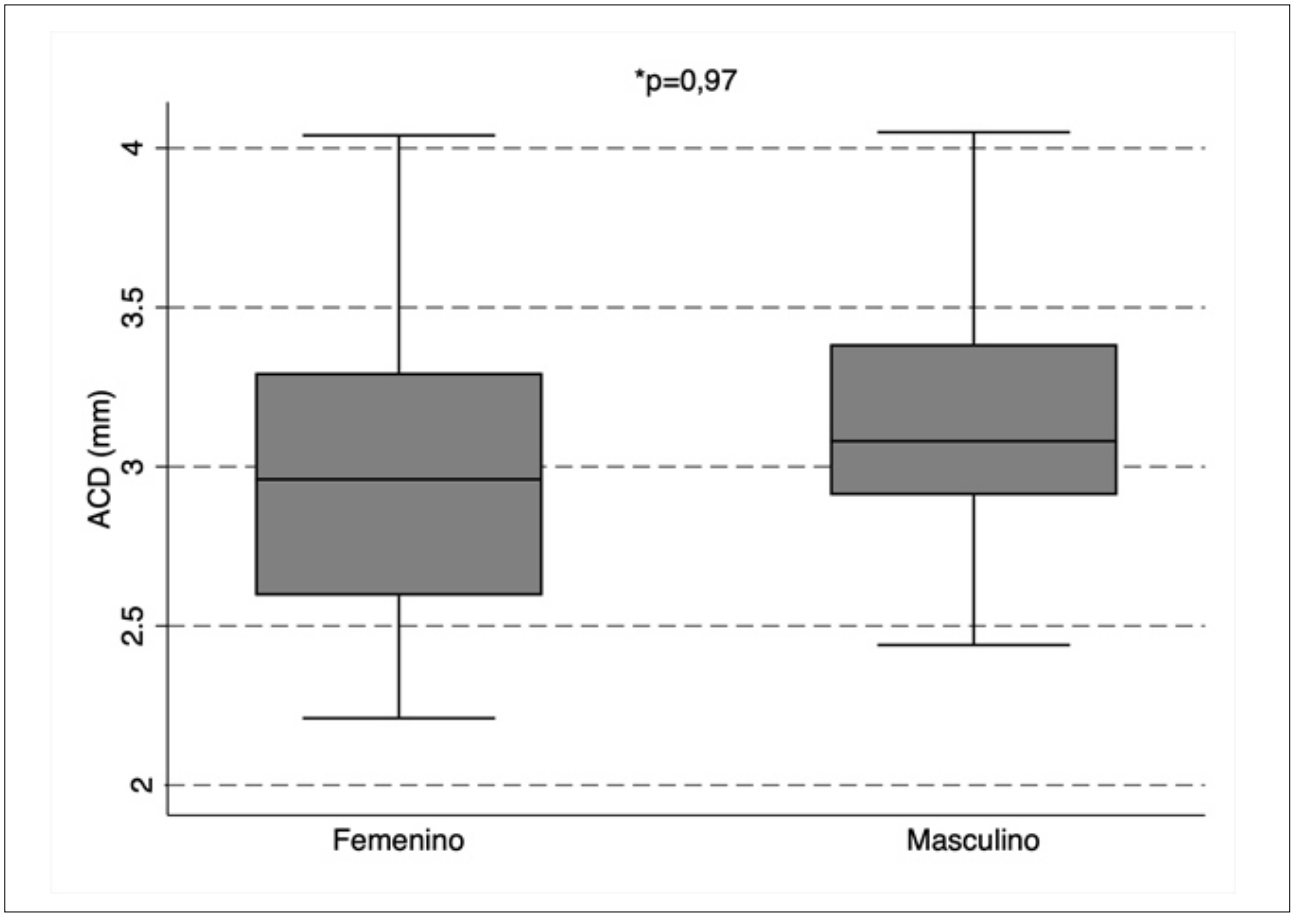

Figura 1. ACD según sexo. Leyenda al pie del gráfico mediana y percentiles 25-75

ro y la edad con la cual se correlaciona negativamente[4]. Además, es un rasgo heredable afectado por la raza, y estudios regionales en todo el mundo indican la variación según la geografía[4]. Sin embargo, no hemos encontrado información disponible que evalúe la variación del ACD en nuestro medio. El objetivo de este estudio es describir la ACD en población mayor de 65 años en un hospital de comunidad de Argentina.

MATERIALES Y MÉTODOS

Se realizó un estudio de corte transversal, con recolección de datos retrospectiva mediante la revisión de Historias Clínicas del Hospital Privado de Comunidad (Mar del Plata, Buenos Aires - Argentina). Se recolectó la información de la medición de la profundidad de la cámara anterior en ojos de pacientes adultos con diagnóstico de catarata. Habitualmente se utiliza el equipo de IOL Master 700. El periodo de recolección de datos fue desde agosto 2018 hasta octubre 2019. Las mediciones fueron realizadas por médicos oftalmólogos, residentes de oftalmología y técnicos especialistas en oftalmología. El biómetro fue calibrado, al inicio de cada día laboral.

Se incluyeron los pacientes con diagnóstico de catarata según la clasificación de LOCS 3 (Clasificacion según maduracion del cristalino)[5] mayores a 65 años y con recuento endotelial mayor a 2000 células/mm2 según las muestras tomadas con el equipo Nidek CEM 503 (Gamagori Aichi, Japón). Se excluyeron los pacientes con cirugía ocular previa o un valor de K2 (eje corneal de mayor curvatura corneal) mayor de 46 dioptrías en las tomas realizadas con el IOL Master 700. Se recolectaron los datos en un formulario de recolección diseñado ad hoc.

Se describen las variables cuantitativas como media o mediana según distribución, con las medidas de dispersión correspondientes (Desvío estándar o rango intercuartílico) y las variables categóricas como frecuencia absoluta (n) y porcentaje (%). Las variables cuantitativas se compararon con t test o Mann Whitney según supuestos, y las categóricas con test de chi cuadrado. Se consideró estadísticamente significativo un p valor <0.5. Se utilizó el software estadístico Stata 15.1.

Este estudio fue evaluado y aprobado por el comité de ética institucional y se desarrolló en acuerdo con la Declaración de Helsinki.

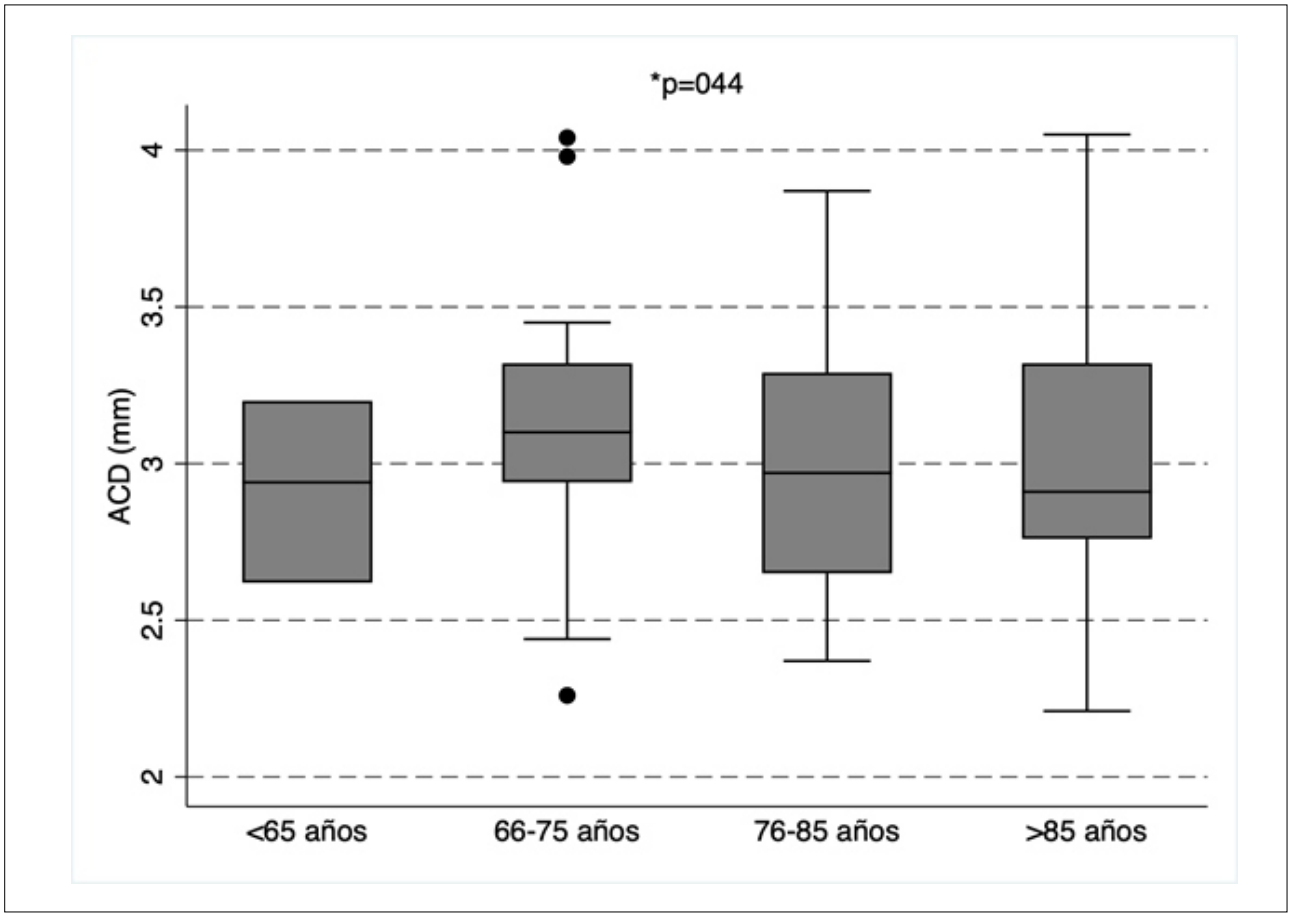

Figura 2. ACD por decilos de edad. Leyenda al pie del gráfico mediana y percentiles 25-75

RESULTADOS

Se evaluaron 72 ojos, en 48 mujeres (66,67%) y 24 hombres (33,33%), el promedio de la profundidad de la cámara anterior en mujeres fue 2.94.mm (DE ± 0,404) y en hombres 3.15 mm (DE ± 0,423) (p=0,97) (Figura 1).

No encontramos diferencias en cuanto las mediciones de ACD por estratos de edad cada 10 años cómo se muestra en la Figura 2 (p=0,44). aunque podemos observar una tendencia en la disminución de ACD con el aumento de la edad.

DISCUSIÓN

Este es el primer estudio de Argentina que reporta la medición de la ACD. No encontramos diferencias en relación al sexo ni la edad. Si bien no alcanzó significancia estadistica, el sexo masculino se caracterizo por presentar una ACD mayor que el sexo femenino, lo que se correlaciona con informacion encontrada en otros estudios[6,7]. De acuerdo a los resultados obtenidos parece observarse una tendencia a la disminución de la amplitud de la ACD que es inversamente con la edad, sin embargo esta diferencia no fue estadísticamente significativa lo que podría deberse poder insuficiente del estudio. Los resultados obtenidos son similares a los encontrados en otros estudios[4], aunque aquí no determinamos factores como largo axial (AL = axial length) y grosor del cristalino (LT = lens thickness), los cuales podrían influenciar esta medida [6].

Nuestros hallazgos nos permiten conocer un dato muy importante a la hora de realizar la cirugía de catarata como así también poder establecer conductas pre quirúrgicas preventivas (Tipo de incisiones, uso de viscoelastico, entre otras) para la complicación de la misma (complicaciones en incisiones, prolapso de iris por entrada principal, ruptura capsular posterior, etc)[2]. Cómo se mencionó anteriormente, cuando nos encontramos con un ACD menor a 2,2mm, sabemos que estamos frente a un factor de riesgo para complicaciones anteriormente nombradas en la cirugía de catarata, cómo así también con un aumento de frecuencia en complicaciones intraquirúrgicas [2]. El presente estudio tiene limitaciones tales como no contar con diversidad de etnias y no tener información de población vulnerable sin acceso al sistema de salud. Además, podría

existir cierta variabilidad en relación a las diferentes personas que realizaron las mediciones, aunque el equipo utilizado resulta fiable en este aspecto, en relación a lo reportado en otros estudios que incluso lo han comparado con otros sistemas biométricos [3,8].

Este es el primer estudio reportado en Mar del Plata, Argentina, en relación a la evaluación del ACD en población mayor a 65 años, aunque esta muestra no puede representar a toda la población del país, resulta de gran valor como dato regional. Consi-deramos que la información obtenida con este estudio podría ser importante para asegurar condiciones preoperatorias más adecuadas., cómo así también la planificación de maniobras intraquirúrgicas preventivas en la cirugía de catarata. Finalmente, sería deseable conocer esta información seleccionando una población representativa del país para poder determinar variaciones que se puedan llegar a dar según raza y edad, cómo así también otros factores (LT, AL).

AGRADECIMIENTOS

Nora Fuentes, Esteban Gándara; Departamento de Investigación Hospital Privado de Comunidad.

REFERENCIAS

1. Cosentino, Carriazo, Srur M, Campos M. Cirugía Refractiva: Conceptos Básicos y Avanzados. Jaypee Highlights; 2016.
2. Lorente R, Mendicute J, Others. Ojo corto. Cirugía del cristalino. Sociedad Española de Oftalmología; 2008.
3. Fernández-Vigo JI, Fernández-Vigo JÁ, Macarro-Merino A, Fernández-Pérez C, Martínez-de-la-Casa JM, García-Feijoó J. Determinants of anterior chamber depth in a large Caucasian population and agreement between intra-ocular lens Master and Pentacam measurements of this variable. Acta Ophthalmologica. 2016. pp. e150–e155. doi:10.1111/aos.12824
4. Feng MT, Belin MW, Ambrósio R Jr, Grewal SPS, Yan W, Shaheen MS, et al. Anterior chamber depth in normal subjects by rotating scheimpflug imaging. Saudi J Ophthalmol. 2011;25: 255–259.
5. Chylack LT, Wolfe JK, Singer DM, Cristina Leske M, Bullimore MA, Bailey IL, et al. The Lens Opacities Classification System III. Arch Ophthalmol. 1993;111: 831–836.
6. Sedaghat MR, Azimi A, Arasteh P, Tehranian N, Bamdad S. The relationship between anterior chamber depth, axial length and intraocular lens power among candidates for cataract surgery. Electron Physician. 2016;8: 3127–3131.
7. Jivrajka R, Shammas MC, Boenzi T, Swearingen M, Shammas HJ. Variability of axial length, anterior chamber depth, and lens thickness in the cataractous eye. J Cataract Refract Surg. 2008;34: 289–294.
8. Xu J, Li C, Wang L, Li C, Li X, Lu P. Influence of measurement differences of anterior chamber depth and axial length on lens thickness evaluation in cataract patients: a comparison of two tests. BMC Ophthalmol. 2020;20: 481.