FRACTURA BASICERVICAL DE CADERA EN EL ADULTO MAYOR: ARTROPLASTÍA VS. OSTEOSÍNTESIS

Leandro León[1], Federico Arroquy[1], Lucas A. Disiervo[1], Gonzalo Mateo[1], Marcelo R. Colla Machado[1], José A. Moreno[1], Javier Machuca Rojas[1], Nora A. Fuentes[2]

RESUMEN

Introducción: La fractura de cadera afecta a 1.6 millones de personas/año en la población mundial. Dentro de estas, la fractura basicervical de cadera (FBC) presenta un patrón especial, inherentemente inestable. Existe debate para clasificarla como intracapsular o extracapsular, demostrando diferencias con respecto al tratamiento óptimo. El objetivo de este estudio es describir la incidencia de FBC y comparar dos estrategias quirúrgicas de tratamiento (artroplastia vs osteosíntesis) en términos de tiempo de cirugía, tasa de transfusión y cantidad de días de internación postquirúrgicos en pacientes mayores de 65 años.
Materiales y métodos: Estudio observacional, descriptivo y analítico, de cohorte retrospectiva, de pacientes que sufrieron una FBC con su respectivo tratamiento. Se recopilaron los datos desde enero de 2015 a junio de 2019 y se obtuvieron un total de 63 pacientes.
Resultados: Se contabilizaron 16 artroplastías (RPC (Reemplazo Parcial de Cadera) y RTC (Reemplazo Total de Cadera)) y 47 osteosíntesis (DHS (Dynamic Hip Screw) y PFN (Proximal Femoral Nail)). El tiempo promedio fue de 107,5 minutos para las artroplastías y de 69,3 para las osteosíntesis (p<0,001). La necesidad de transfusión de glóbulos rojos fue mayor en el grupo del reemplazo articular (37,5%), que en el de osteosíntesis (14,9%). El promedio de días postoperatorios hasta el alta médica fue 2,86 y 2.51 días para las artroplastías y osteosíntesis respectivamente.
Conclusión: En los pacientes con FBC, el uso de osteosíntesis demostró un menor tiempo quirúrgico con valor estadísticamente significativo y una menor tasa de transfusión de glóbulos rojos en relación a las artroplastías de cadera.
Nivel de evidencia: 2b
Palabras claves: fractura basicervical de cadera, artroplastía, osteosíntesis, tiempo quirúrgico, transfusión, estadía hospitalaria.

SUMMARY

Introduction: Hip fracture affects 1.6 million people/year in the world population. Within these, the basicervical hip fracture (BCF) presents a special, inherently unstable pattern. There is debate to classify it as intracapsular or extracapsular, demonstrating differences with respect to the optimal treatment. The objective of this study is to describe the incidence of basicervical hip fracture and compare two surgical treatment strategies (arthroplasty vs osteosynthesis) in terms of surgical time, transfusion rate and length of hospital stay in patients older than 65 years.
Materials and methods: Retrospective Cohort study of patients who suffered a BCF. Data were collected from January 2015 to June 2019 and a total of 63 patients were obtained.
Results: 16 arthroplasties (RPC and RTC) and 47 osteosynthesis (DHS and PFN) were counted. The mean time was 107.5 minutes for arthroplasties and 69.3 for osteosynthesis (p <0.001). The need for red blood cell transfusion was greater in the joint replacement group (37.5%) than in the osteosynthesis group (14.9%). The mean postoperative days until discharge were 2.86 and 2.51 days for arthroplasties and osteosynthesis, respectively.
Conclusion: In patients with FBC, the use of osteosynthesis showed a shorter surgical time with statistically significant value and a lower rate of red blood cell transfusion in relation to hip arthroplasties.
Level of evidence: 2b
Key words: basicervical hip fracture, arthroplasty, osteosynthesis, surgical time, transfusion, hospital stay.

INTRODUCCIÓN

La fractura de cadera afecta a 1.6 millones de personas/año en la población mundial y se proyecta para el año 2050 una cifra entre los 4.5 y los 6.3 millones. La incidencia en la Argentina es de 1.82 a 3.04 fracturas por cada 1000 habitantes/año en personas mayores de 50 años. Se ha descrito una tasa de mortalidad del 25 al 30% al año del evento[1] la cual aumenta a un 50% si se asocia a infección[2].

[1] Servicio de Ortopedia y Traumatología [2] Dpto. de Investigación, Hospital Privado de Comunidad, Córdoba 4545. (B7602CBM). Mar del Plata, Argentina. Contacto: Leandro León: E-mail: lea_xeneize@hotmail.com

La fractura de cadera incluye la del cuello femoral, la intertrocantérica y la basicervical[3]. Conllevan en la población de edad avanzada alta morbimortalidad, asociándose a complicaciones como neumonía, infección urinaria, enfermedad tromboembólica y la muerte.

Dentro de estas fracturas, la fractura basicervical (FBC) (Figura 1) presenta un patrón especial. Existe diferencia entre el diámetro del hueso cortical de los fragmentos proximal y distal, lo que la convierte en una fractura inherentemente inestable, tanto en la dirección axial como rotacional, lo que puede conducir al fracaso del implante. Parker y col. la define como una fractura en la cual el trazo discurre por el borde anteroinferior de la inserción de la cápsula articular[3].

La fractura cervical de fémur es la más frecuente y aumenta progresivamente con la edad, la fractura de trocánter es la segunda en frecuencia[4], mientras que la FBC, según diferentes estudios, corresponde a un 2.3 - 6.2 % de las fracturas de cadera[5].

Existe debate para clasificar las FBC como intracapsulares o extracapsulares. Dado este último punto, tenemos diferencias con respecto al tratamiento óptimo[6] porque, debido al trazo particular de fractura, puede realizarse tanto osteosíntesis como artroplastía. Carece de una definición exacta y un lugar apropiado dentro de los sistemas de clasificación más comúnmente utilizados. Se ha caracterizado por una ubicación extracapsular, alto ángulo de fractura y ausencia de unión muscular a su fragmento proximal, características aplicables a la clasificación AO tipo 31B3.

La hipótesis planteada en este trabajo es que la artroplastia conlleva un mayor tiempo quirúrgico, un mayor sangrado, un mayor riesgo de infección y, por lo tanto, una mayor tasa de transfusión y estadía hospitalaria, en relación al uso de osteosíntesis en FBC.

El objetivo de este estudio es describir la incidencia de FBC y comparar el resultado de dos estrategias (artroplastía vs osteosíntesis) en términos del tiempo de cirugía, tasa de transfusión y cantidad de días de internación postquirúrgicos en pacientes mayores de 65 años.

Esta investigación brindaría información al cirujano ortopédico a la hora de tomar una conducta terapéutica para estas fracturas; con el propósito de disminuir la morbimortalidad e incapacidad en estos pacientes.

MATERIALES Y MÉTODOS

Diseño

Estudio observacional descriptivo y analítico de cohorte retrospectiva de pacientes que sufrieron FBC para comparar resultados entre el tratamiento con artroplastía vs osteosíntesis.

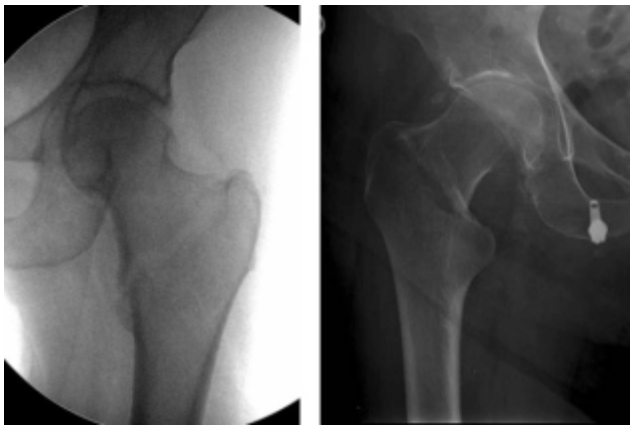

Figura 1 a y b. Fractura de cadera basicervical.

Ámbito y período

El estudio se llevó a cabo en un Hospital Universitario de en una ciudad de más de 500 mil habitantes de la provincia de Bs. As., que cuenta con residencia de Ortopedia y Traumatología acreditada. Se realizan al año aproximadamente 280 cirugías de cadera.

Cuenta con población cautiva de Obras Sociales capitadas y Plan de Salud del Hospital que permite asegurarnos el seguimiento de la población en la misma institución en el postoperatorio.

Cuenta con Historia Clínica Electrónica (HCE), donde se registran los actos médicos de todos los profesionales de la salud que asisten a los pacientes, resultados de laboratorio, imágenes, prescripciones durante la internación, parte quirúrgico y ficha anestésica. Esto nos permite la completitud de los datos y la accesibilidad a los mismos.

Se obtuvieron los datos desde enero de 2015 a junio de 2019, recolectados por el equipo de investigación, y se garantizó la privacidad de los mismos mediante la anonimización.

Este estudio cumple con la reglamentación internacional, nacional y provincial vigente en investigación clínica y fue evaluado por el Comité de Ética Institucional.

Población de estudio

Se incluyeron todos los pacientes que cumplieron los siguientes criterios de inclusión: aquellos que hubiesen sufrido una FBC de cadera, con seguimiento mínimo de 6 meses, edad mayor a 65 años y que hayan sido tratados quirúrgicamente mediante artroplastía u osteosíntesis.

Para identificar las FBC, se observaron las radiografías preoperatorias y se seleccionaron aquellas que presentaron un trazo de fractura en la base del cuello femoral, medial a la línea intertrocantérica pero lateral a la clásica fractura transcervical y que

terminara por encima del trocánter menor. Las fracturas que no cumplían con esta definición, fueron excluidas.

TÉCNICA QUIRÚRGICA

Osteosíntesis

- DHS:
  Anestesia intratecal. Paciente en decúbito dorsal sobre mesa de tracción. Reducción cerrada bajo visión de intensificador de imágenes. Incisión centrada sobre la línea del eje femoral lateral a nivel del trocánter menor, y extensión de 10 cm hacia distal. Se aborda el tensor de la fascia lata y luego subvasto lateral, retrayendo la masa muscular móvil anteriormente. Se introduce clavija guía a lo largo del eje del cuello femoral hacia el hueso subcondral de la cabeza, hasta obtener una distancia punta-ápex de 2,5 cm (sumatoria de frente y perfil). Luego se coloca una segunda clavija kirschner de forma antirrotatoria paralela a la primera. Fresado para el tornillo deslizante. Se inserta cañón. Se coloca la placa con sus tornillos. Compresión del foco de fractura. Cierre por planos.

- Clavo cefalomedular
  Anestesia intratecal. Paciente en decúbito dorsal sobre mesa de tracción. Reducción cerrada bajo visión de intensificador de imágenes. Abordaje 5 cm proximal al trocánter mayor con 10-15º hacia posterior. Se realiza fasciotomía. Se pasa clavija guía iniciadora a 6° del eje femoral, luego punta cuadrada. Se fresa la entrada. Se coloca clavo cefalomedular y se inserta la guía para el cañón. Se pasa el escariador y luego se coloca el cañón definitivo y el cerrojo distal. Compresión del foco de fractura. Cierre por planos.

Artroplastía

- Parcial o total de cadera
  Paciente en decúbito contralateral al lado a operar. Se realiza abordaje posterolateral (Gibson). Fasciotomía, bursectomía, se identifican pelvirrotadores y se los secciona con electrobisturí. Capsulotomía en L o T. Se extrae la cabeza femoral. Se regulariza fractura, basicervical, con gubia. En un primer tiempo, si es un RTC, se trabaja el componente acetabular, con fresas crecientes, se prueba y se coloca componente definitivo (previo cementado para pacientes añosos). En un segundo tiempo o en el caso de un RPC, se trabaja canal femoral con raspas crecientes, se prueba prótesis, colocación de tapón óseo con tejido autólogo o sintético y se cementa la prótesis definitiva. Se reduce y se comprueba estabilidad. Cierre por planos.

POSTOPERATORIO

Osteosíntesis

En fracturas en las que se logró una reducción satisfactoria y en pacientes con condición clínica estable, se comienza con ejercicios asistidos por el kinesiólogo (primero ejercicios isométricos y sedestación al borde de la cama y al siguiente día, se inicia marcha con ayuda de andador). Citación a las 2 semanas postoperatorias para extracción de puntos, control radiográfico y continuidad de rehabilitación con fortalecimiento de la marcha.

Los siguientes controles se harán mensualmente con seguimiento radiográfico (1, 3, 6 y 12 meses).

Artroplastía

Se inicia marcha inmediatamente, sujeto a condición clínica del paciente, con ayuda de kinesiólogo, comienza con un andador y recibe instrucciones para reducir el riesgo de luxación protésica principalmente en las primeras 6 semanas. Citación a las 2 semanas postoperatorias para extracción de puntos y continuidad de rehabilitación con fortalecimiento de la marcha. Controles mensuales (1, 3, 6 y 12 meses).

Se revisaron las HCE en todas las consultas y se registraron las siguientes variables de interés.

Tiempo total de cirugía: se consideró desde la incisión hasta el cierre de piel, medido en minutos.

Necesidad de transfusión: según criterio del servicio de acuerdo al valor del hematocrito (Hto) y hemoglobina (Hb) en aquellos por debajo de 30% y 8g/%, respectivamente[7]. Se consignó como requerimiento sí o no el día posterior a la operación.

Estadía hospitalaria: se contabilizaron los días de internación postoperatorios (desde el día de la cirugía hasta el alta hospitalaria).

Se registraron complicaciones como el fracaso en la fijación definido como la necesidad de realización de una nueva cirugía (por ejemplo, la conversión de una osteosíntesis a una artroplastía); las luxaciones en artroplastía; y, por último, las infecciones postoperatorias que requirieron toilette quirúrgica.

ANÁLISIS ESTADÍSTICO

Se describen las variables continuas de acuerdo a su distribución como media o mediana y su medida de dispersión, desvío estándar o intervalo de confianza. Las variables categóricas como frecuencia absoluta (n) y porcentaje (%).

Se realizaron las comparaciones de variables continuas con t test o Mann Withney según supuestos y las categóricas con chi 2 o Test de Fischer.

Se consideró significativo una p<0,05.

Se utilizó el software estadístico Stata 15.0 para realizar el análisis

RESULTADOS

Se analizaron 1060 radiografías de fracturas de cadera con sus respectivos tratamientos durante el período de estudio de pacientes >18 años de edad. La muestra seleccionada fue de 63 pacientes (Figura 2).

La tasa de incidencia acumulada fue 8,6% en todo el período de estudio. La edad promedio fue de 82,8 años (DE +/- 7,96) al momento de la fractura y la media de seguimiento fue de 9 meses (DE +/- 7,54).

De los 63 pacientes, se contabilizaron 57 (90,5 %) mujeres y 6 (9,5%) hombres; 1 con fractura bilateral de cadera; 35 correspondieron al lado derecho y 28 al lado izquierdo. En la Tabla 1 se describe la frecuencia de los distintos procedimientos.

El tiempo quirúrgico promedio, la cantidad de pacientes transfundidos con unidades de glóbulos rojos (UGR) y el promedio de días postoperatorios hasta el alta médica tanto para las artroplastías como para las osteosíntesis se presentan en la Tabla 2.

La falla en la osteosíntesis (DHS) ocurrió en 7 caderas (14,9%) dentro los 6 meses posteriores a la cirugía, se identificaron las siguientes descripciones en las HCE; ruptura del implante por caída del paciente; resuelto con una nueva osteosíntesis (cambio de una placa de 4 orificios por una de 10). Un caso de necrosis ósea avascular de la cabeza femoral; revisado con prótesis tipo Monoblock. Se identificó Cut-out en 2 pacientes operados con prótesis tipo Monoblock; en 1 con un RPC y en otros 2 se decidió tratamiento conservador por condiciones clínicas inherentes a los pacientes.

La infección se registró en 2 pacientes, 3.17% (uno en artroplastía y otro en osteosíntesis).

No se hallaron luxaciones en las artroplastías ni fallas en los PFN.

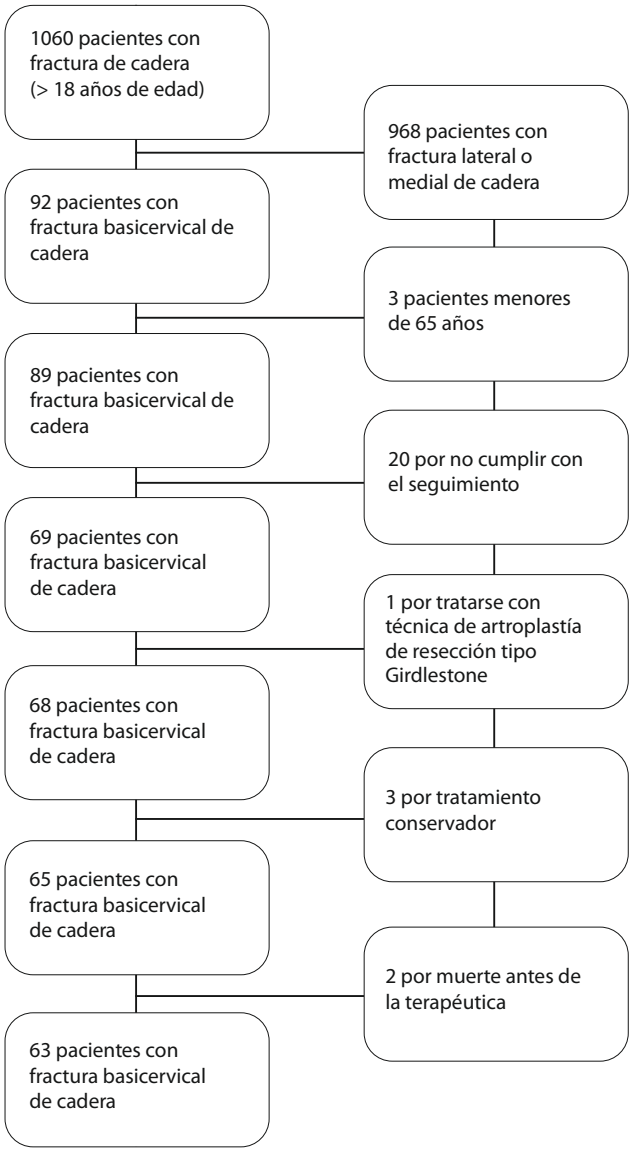

Figura 2. Diagrama de flujo.

DISCUSIÓN

En nuestro estudio, el 8,6% de los pacientes con fractura de cadera sufrió una FBC y el sexo femenino fue el predominante; resultados que se asemejan a otros estudios[8].

El tiempo quirúrgico fue significativamente menor en el grupo de la osteosíntesis, como también se describe en el estudio de Ercin y Col[9], siendo un factor a favor de éstas, dado que el paciente sufre menor pérdida sanguínea, menor daño de partes blandas, menor riesgo de infección y menor tiempo de anestesia.

Los pacientes sometidos a artroplastia requirieron más transfusión de glóbulos rojos. Algunos trabajos encuentran mayor riesgo asociado a la edad avanzada, el sexo femenino y según el implante[10]. De todos modos, sería necesario un nuevo estudio en donde se comparen los factores de riesgo predictivos del paciente [11-13].

Si hablamos de estadía hospitalaria postoperatoria, el resultado favorece a la osteosíntesis, aunque la diferencia no es estadísticamente significativa.

La discusión que se plantea a la hora de elegir el tratamiento principalmente está dada por la biomecánica de la fractura. Si se las considera como fracturas del cuello femoral, se tratan con artroplastía, en cambio, si se abordan como fracturas intertrocantéricas se tratan con DHS o clavo cefalomedular [14]. Desde nuestro servicio consideramos primero la opción a la osteosíntesis conservando la articulación nativa y una eventual artroplastía ante la falla.

Tabla 1. Pacientes evaluados en base al tratamiento recibido según sexo y edad.

	Artroplastía (n=16)		Osteosíntesis (n=47)	
Variable	RPC (n=13)	RTC (n=3)	DHS (n=37)	PFN (n=10)
Edad (años)*	85,4 (4,4)	75, 2 (9,2)	83,2 (8)	78,9 (9,2)
Sexo				
Femenino	13	3	33	8
Masculino	0	0	4	2

*Media y desvío estándar (DE); RPC (reemplazo parcial de cadera); Thompson; CL [cuello largo] en 6 pacientes y Giliberty CL en 7; RTC (reemplazo total de cadera); DHS (Dynamic Hip Screw); PFN (Proximal Femoral Nail).

Tabla 2. Comparación de los grupos de estudio basado en parámetros intrahospitalarios.

Variable	Artroplastía (n=16)	Osteosíntesis (n=47)	Valor p
Tiempo quirúrgico (min) *	112 (30)	69,78 (21)	<0,001
Transfusión (cantidad de pacientes)	6 (37,5%)	7 (14,9%)	0,16 **
Estadía hospitalaria * (días post-op)	2,8 (1,6)	2,4(1,1)	0,29

* Media y desvío estándar
**Test exacto de Fischer

El DHS ha sido el implante más utilizado en nuestra serie. Su abordaje es simple y pequeño; no altera el canal medular, lo que conduce a una pérdida de sangre mínima; y, si es necesario, la conversión a un reemplazo articular, es un procedimiento más simple que el del clavo cefalomedular[15,16]. Sin embargo, existen tasas de fallo por factores como la inestabilidad propia de la fractura, reducciones inadecuadas, mala colocación del cañón y baja densidad ósea del paciente [17]. Por lo tanto, para estas fracturas osteoporóticas, su uso debe reservarse para pacientes con trocánter menor intacto y pared lateral conservada, como pueden ser las FBC.

Si bien tenemos pocos casos tratados con PFN, no registramos fallas y esto podría deberse a que este implante proporciona mejor estabilidad a estos tipos de fracturas puramente inestables, otorgando la posibilidad de carga precoz al paciente anciano.

El clavo cefalomedular se coloca más medialmente que la placa, estando más cerca del eje mecánico del cuerpo, distribuyendo las fuerzas desde la cadera a toda la diáfisis femoral, disminuyendo las fuerzas de flexión del implante [5]. Refuerza la corteza medial del fragmento proximal previniendo el colapso del sitio de fractura. Un estudio retrospectivo de 28 pacientes, concluyó que la fijación con clavos cefalomedulares tuvo resultados clínicos sólidos en las FBC. Con un tiempo medio de seguimiento de 29 meses, no desarrollaron cut-out, fracturas de fémur ni reoperaciones [17].

Por otro lado, el RPC es considerado el tratamiento de elección en pacientes añosos con fractura de cuello femoral desplazada (Garden III o IV) [18], siendo una opción para las FBC, aunque corresponde colocar una prótesis de cuello largo. Algunos autores recomiendan el RTC, pero en pacientes de edad avanzada con alta demanda funcional y salud mental adecuada[19]. En pacientes muy ancianos, con demencia o inmóviles, la osteosíntesis es el tratamiento preferido disminuyendo el riesgo de luxación que se tiene al colocar una prótesis [20]. En nuestra serie no registramos luxaciones.

Los casos de infección registrados en nuestro estudio coinciden con los publicados en la literatura[2,21].

CONCLUSIÓN

El uso de osteosíntesis demostró un menor tiempo quirúrgico con valor estadísticamente significativo, lo que favorece a un menor tiempo de anestesia, un menor sangrado e infección; todos factores de riesgo que suman morbimortalidad al paciente. La tasa de transfusión de glóbulos rojos y la cantidad de días hospitalarios postquirúrgicos no reveló diferencia estadísticamente significativa entre ambos grupos. Finalmente, dentro de las osteosíntesis, el uso de clavo cefalomedular parece ser más seguro ante la falla del implante para FBC en el adulto mayor.

CONFLICTOS DE INTERESES

Los autores declaran no tener ningún conflicto de intereses.

AGRADECIMIENTOS

Dr. Moreno, José A.; Dr. Machuca Rojas, Javier; Dr. Capiati, Santiago.

REFERENCIAS

1. Trossero AM, Beratarrechea A, Diehl M. Programa de prevención secundaria en pacientes con fractura de cadera. Rev Hosp Ital B. 2011. Disponible: http://www.hospitalitaliano.org.ar/archivos/noticias_attachs/47/documentos/11429_3-articulo3-31-4.pdf
2. Cordero J, Maldonado A, Iborra S. Surgical delay as a risk factor for wound infection after a hip fracture. Injury, Int. J. Care Injured 2016; 47S3: S56–S60.

3. Kweon SH, Lee SH, Kook SH, Choi YC. Outcomes of Cephalomedullary Nailing in Basicervical Fracture. Hip Pelvis. 2017;29: 270–276.
4. Ercolano MA, Drnovsek ML, Gauna A. Fractura de Cadera en los hospitales públicos de la Argentina. Rev Argent Endocrinol Metab. 2012; 3–11.
5. Lee Y-K, Yoon B-H, Hwang JS, Cha Y-H, Kim K-C, Koo K-H. Risk factors of fixation failure in basicervical femoral neck fracture: Which device is optimal for fixation? Injury. 2018; 49: 691–696.
6. Tyagi V, Akinbo O. Conversion Total Hip Arthroplasty After Failed Basicervical Hip Fracture Fixation: A Case Report and Review of Literature. Iowa Orthop J. 2017;37: 29–34.
7. Song J-H, Park JW, Lee Y-K, Kim I-S, Nho J-H, Lee K-J, et al. Management of Blood Loss in Hip Arthroplasty: Korean Hip Society Current Consensus. Hip Pelvis. 2017;29: 81–90.
8. Zuckerman J. Hip Fracture. N Engl J Med. 1996;334: 1519–1525.
9. Ercin E., Bilgili MG, Sari C.et al. Risk factors for mortality in geriatric hip fractures: a compressional study of different surgical procedures in 785 consecutive patients. Eur J Orthop Surg Traumatol 2017; 27: 101–106.
10. Parker MJ, Handoll HHG. Replacement arthroplasty versus internal fixation for extracapsular hip fractures in adults. Cochrane Database of Systematic Reviews 2006, Issue 2.
11. Adunsky A, Lichtenstein A, Mizrahi E, Mizrahi M, Heim M. Blood transfusion requirements in elderly hip fracture patients. Arch. Gerontol. Geriatr. 2003; 75-81.
12. Dillon M, Collins D, Rice J, Murphy P, Nicholson P, Mac Elwaine J. Preoperative Characteristics Identify Patients with Hip Fractures at Risk of Transfusion. Clin Orthop Relat Res 2005; 439: 201-6
13. Desai S, Wood K, Marsh J, Bryant D, Abdo H, Lawendy AR, Sanders D. Factors affecting transfusion requirement after hip fracture: Can we reduce the need for blood? J can chir, Vol. 57, No 5, octobre 2014.
14. Barrios C, Broström LA, Stark A, Walheim G. Healing complications after internal fixation of trochanteric hip fractures: the prognostic value of osteoporosis. J Orthop Trauma. 1993;7: 438–442.
15. Smith FB. Effects of Rotatory and Valgus Malpositions on Blood Supply to the Femoral Head. The Journal of Bone & Joint Surgery. 1959. pp. 800–815.
16. Swiontkowski MF, Harrington RM, Keller TS, Van Patten PK. Torsion and bending analysis of internal fixation techniques for femoral neck fractures: the role of implant design and bone density. J Orthop Res. 1987;5: 433–444.
17. Massoud EIE. Fixation of basicervical and related fractures. Int Orthop. 2010;34: 577–582.
18. Tseng F-J, Chia W-T, Pan R-Y, Lin L-C, Shen H-C, Wang C-H, et al. Comparison of arthroplasty vs. osteosynthesis for displaced femoral neck fractures: a meta-analysis. J Orthop Surg Res. 2017;12: 131.
19. Hu S-J, Yu G-R, Zhang S-M. Surgical treatment of basicervical intertro chanteric fractures of the proximal femur with cephalomeduallary hip nails. Orthop Surg. 2013;5: 124–129.
20. Pajarinen J, Lindahl J, Michelsson O, Savolainen V, Hirvensalo E. Pertrochanteric femoral fractures treated with a dynamic hip screw or a proximal femoral nail. A randomised study comparing post-operative rehabilitation. J Bone Joint Surg Br. 2005;87: 76–81.
21. Edwards C, Counsell A, Boulton C, Moran CG. Early infection after hip fracture surgery. J Bone Joint Surg [Br] 2008; 90-B:770-7.