ABORDAJE VASCULAR ECOGUIADO PARA COLOCACION DE CATETER PERMANENTE DE HEMODIÁLISIS.

Gino Corbatta[1], Julia Arriola[1], Florencia Ferrazzano [1], Tomás Tajan[1], Rodrigo Prado Larrosa[2]. Martín Perez [2], Mirna Lapadula [2], Cecilia María Acosta[1]

INTRODUCCIÓN

Las fistulas arterio-venosas constituyen el método de referencia para la terapia dialítica en pacientes con enfermedad renal crónica terminal; sin embargo, los catéteres tunelizados permanentes para hemodiálisis (CP-HD) son una alternativa en determinadas situaciones tales como pacientes en lista de espera de un trasplante renal donante vivo, en espera de la maduración de una fistula o de la utilización de un catéter peritoneal. Dichos catéteres también están indicados en pacientes con expectativa de vida inferior a 6 meses, cardiopatía, arteriopatía o ausencia de accesos venosos que imposibiliten o contraindiquen la realización de una fistula arterio-venosa.

La colocación de CP-HD en pacientes en diálisis puede presentar un riesgo incrementado debido a que estos catéteres presentan un diámetro mayor comparado a los catéteres venosos centrales clásicos, lo que, sumado a la alteración en la coagulación debida a la uremia, incrementan en el riesgo de sangrado [1].

El abordaje ecoguiado de la vena yugular interna constituye el método de referencia y ha sido recomendado desde inicios del siglo XXI por el Instituto Nacional para la Excelencia Clínica (NICE), y posteriormente por la Asociación Renal en el Reino Unido[2,3]. Figura 1. Numerosos estudios evidencian que la colocación de catéteres venosos centrales guiada por ultrasonido no solo incrementa la tasa de éxito y eficacia, sino también reduce el numero de complicaciones asociadas comparado con la colocación convencional guiada por reparos anatómicos [4-9].

El abordaje supraclavicular ecoguiado de la vena braquiocefálica (VBC) ha sido descripto en pacientes pediátricos[10] y adultos[11], posee elevada tasa de éxito y bajas complicaciones asociadas (Figura 1). Constituye probablemente el abordaje de elección para la colocación de catéteres tunelizados permanentes o semipermanentes para uso quimioterápico, antibioticoterapia prolongada o nutrición parenteral[12].

[1] Servicio de Anestesiología. [2] Servicio de Nefrología. Hospital Privado de Comunidad. Córdoba 4545 (B7602CBM). Mar del Plata.

El objetivo del estudio es describir nuestra experiencia utilizando el abordaje ecoguiado "en plano" de la vena yugular interna y VBC para la colocación de CP-HD.

MÉTODO

Estudio retrospectivo, observacional, realizado en el Hospital Privado de Comunidad, Mar del Plata, Buenos Aires. Se revisaron registros de pacientes con insuficiencia renal crónica terminal que requirieron colocación de CP-HD Medtronic Palindrome™ 14.5 Fr desde diciembre de 2017 hasta agosto 2020.

Todos los pacientes con indicación de colocación de un CP-HD por parte del Servicio de Nefrología, fueron informados sobre los riesgos y beneficios del procedimiento y firmaron un consentimiento informado previo ingreso a quirófano.

Se recogieron datos demográficos, comorbilidades asociadas, etiología de la enfermedad renal terminal, tiempo de duración de hemodiálisis, complicaciones asociadas al procedimiento y tiempo de permanencia del CP-HD.

Colocación de catéter permanente doble lumen 14.5 French para hemodiálisis

Los CP-HD fueron colocados en quirófano por anestesiólogos bajo sedación o anestesia general con monitorización estándar. Se realizó escaneo de región cervical con sonda lineal HF 6-12 MHz (ecógrafo Esaote MyLab Gamma) para reconocer sonoanatomía, identificar el vaso óptimo a canular y descartar mediante Doppler color y pulsado la presencia de trombos intraluminales (Figura 2).

El abordaje de elección fue la vena yugular interna derecha realizando punción ecoguiada con abordaje oblicuo, el cual permite realizar la punción "en plano" con mayor control de la punta de la aguja durante la punción. En aquellos pacientes que presentaban trombos en vena yugular interna se utilizó la VBC derecha o izquierda. Se realizó asepsia de la piel y se colocaron campos estériles, se cubrió con una funda de nylon estéril la sonda lineal HF colocando gel en el interior de la misma para mejorar la

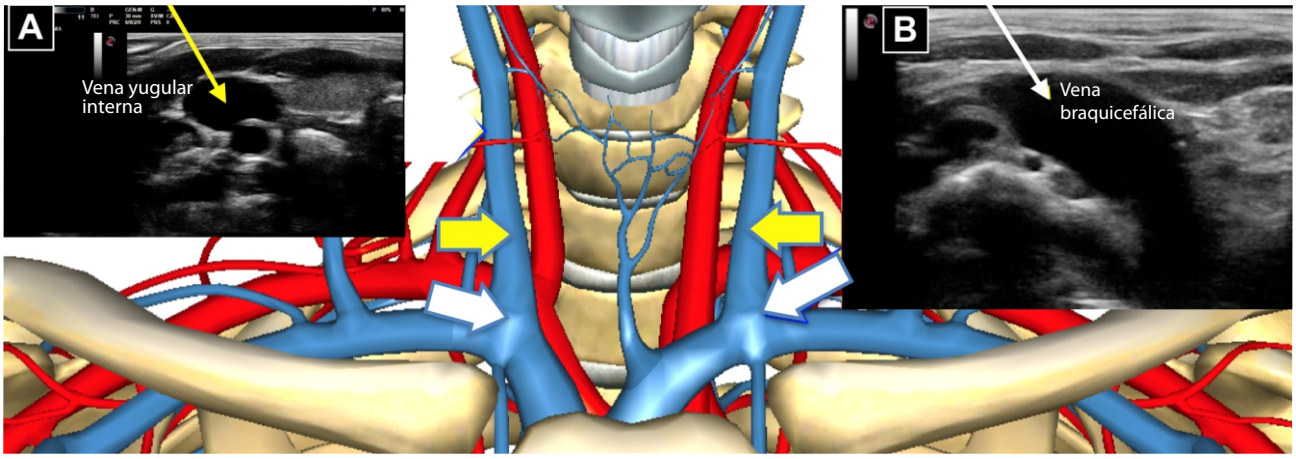

Figura 1. Abordajes ecoguiados a nivel cervical, imagen sonografica B dimensional de vena yugular interna y vena braquicefalica (VBC) obtenidas con sonda lineal HF. A: Abordaje de vena yugular interna (flechas amarillas). B: Abordaje supraclavicular de vena braquiocefálica (flechas blancas).

interfase. Posteriormente, se escaneo la región cervical colocando la sonda perpendicular al cuello a nivel de la membrana cricotiroidea para obtener una visión en eje corto de la vena yugular interna, se deslizo la sonda siguiendo dicha vena hacia la base del cuello, hasta observar la vena VBC. Debido a la proximidad de la pleura, la punción debe obligatoriamente realizarse "en plano", logrando de este modo un control estricto de la punta de la aguja durante todo el procedimiento. Una vez canulada la vena se deslizo la guía de alambre a través de la aguja, con técnica de Seldinger y se verifico con ultrasonido la correcta ubicación en el interior de la vena (Figura 3). Posteriormente se realizó en el hemitorax una incision de 1cm con bisturi y se infiltro con lidocaína 2% el tejido subcutaneo siguiendo el trayecto a tunelizar, se deslizo el cateter a traves de un tunelizador romo metalico y seguidamente mediante una vaina pelable se introdujo proximalmente el cateter. Finalizada la colocación del catéter se purgaron ambos lúmenes con heparina y se realizo control radioscópico para verificar la correcta posición del mismo. Mediante ecografía se descartaron posibles complicaciones asociadas como hematoma, neumotórax, hemotórax y derrame pericárdico.

RESULTADOS

Un total de 19 pacientes, ASA III, con enfermedad renal crónica en tratamiento dialítico que requirieron la colocación de un CSP-HD fueron enrolados durante el período de diciembre 2017 a agosto 2020. El promedio de edad fue 53 ± 18.34 años, mientras que el rango de edad fue de 19 a 85 años, siendo el 52.7% de los pacientes de sexo femenino. El índice de masa corporal (IMC) promedio fue de 26.7 ± 5.53, con un rango de 19.5 a 39.2. El tiempo promedio de hemodiálisis previo a procedimiento fue de 796 días. La tabla n°1 describe las características demográficas de los pacientes y etiología de la enfermedad renal terminal.

La tasa de éxito en la colocación de CP-HD fue 88.9 %. En 3 (18.5%) pacientes se canuló la vena yugular interna derecha, en 10 (62.5 %) pacientes la VBC izquierda, mientras que la VBC derecha fue

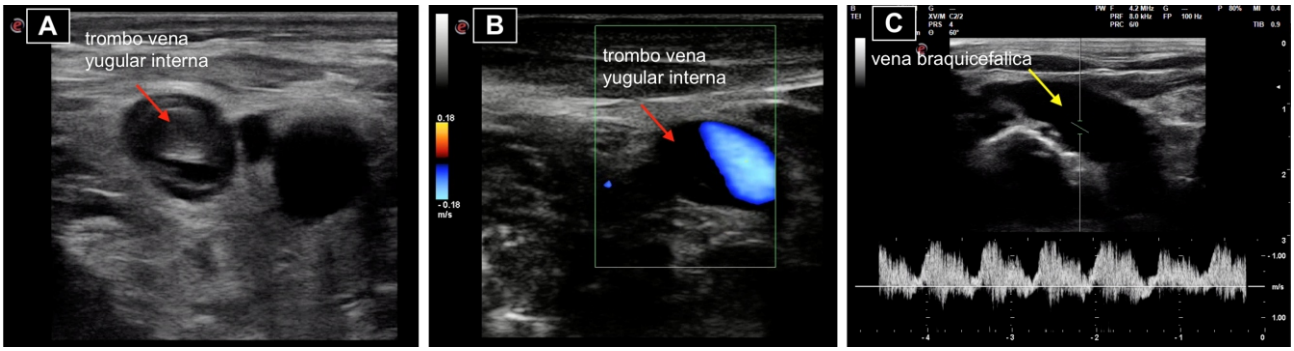

Figura 2. A-B: Imagen sonográfica B dimensional de vena yugular interna en eje corto. A: Imagen hipoecoica en el interior de vena yugular interna evidencia trombo organizado intraluminal (flecha roja). B: Doppler color identifica la presencia de trombo en vena yugular interna (flecha roja). C: Interrogación con Doppler pulsado a nivel de la vena braquiocefálica (VBC) (flecha amarilla), imagen en eje largo, medición del perfil de flujo venoso.

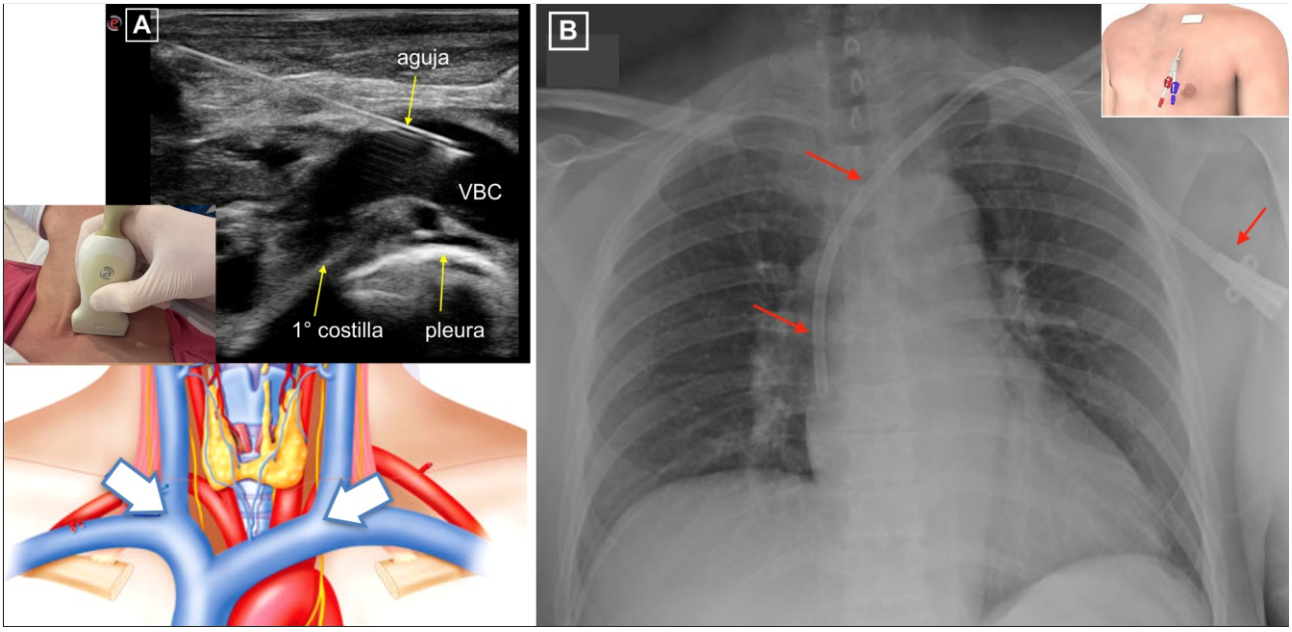

Figura 3. Abordaje ecoguiado de vena braquiocefálica para la colocación de catéter tunelizado permanente para hemodialisis. A: Imagen sonográfica supraclavicular de vena braquiocefálica en eje largo y su relación con los diferentes reparos anatómicos. Visión "en plano" de aguja en el interior de la vena braquiocefálica. B: Radiografia de torax mostrando cateter tunelizado permanente para HD colocado a traves de puncion en VBC izquierda localizado en union cavo-atrial.

canulada en 3 (18.5 %) pacientes. Dos pacientes presentaron imposibilidad de canulación venosa por trombosis en venas yugular interna y VBC. El procedimiento debió suspenderse por shock anafiláctico post-inducción anestésica en un paciente.

No se registró punción arterial, hematoma, neumotórax, ni infecciones asociadas a CSP-HD los primeros 20 días.

El tiempo promedio de permanencia de CP-HD fue 148.4 ± 99.7 días (rango de 12 a 366 días). Dos CP-HD fueron retirados por presentar los pacientes transplante renal con donante vivo, mientras que otro por resolver infección de catéter peritoneal. Un CP-HD fue retirado por fallecimiento del paciente a los 171 días. En dos pacientes se perdió el seguimiento por trasladarse a otras localidades. Dentro de las complicaciones mecánicas, un paciente presento pérdida linfática peri-catéter, debiéndose retirar el catéter a los 12 días. En otro paciente el CP-HD se posicionó en vena ácigos, probablemente por presentar trombosis de vena cava superior; sin embargo, permitió realizar HD durante 67 días. No se registraron complicaciones mayores (Figura 4).

Respecto a las complicaciones tardías asociadas al catéter podemos mencionar que tres CP-HD fueron retirados a los 366, 294 y 53 días por presentar infección y uno por protrusión del cuff a los 191 días.

DISCUSION

Los pacientes con enfermedad renal terminal en hemodiálisis presentan con mayor frecuencia dificultad en la inserción de accesos venosos centrales[1,5]. La colocación de CP-HD esta asociada a un incremento en la morbi-mortalidad debido a que este tipo de catéteres presentan mayor riesgo de infección, trombosis y lesión de grandes vasos[1].

Recientemente las guías para accesos vasculares ecoguiados (PERSEUS vascular Access) publicadas en el 2020[4], así como también las guías para accesos vasculares en pacientes renales (National Kidney Foundation–Kidney Disease Outcomes Quality Initiative: NKF-KDOQI)[5], recomiendan que la colocación de catéteres venosos centrales de larga duración se realice bajo guía ecográfica, la cual, incrementa la tasa de éxito al primer intento, reduce significativamente el tiempo requerido para la colocación correcta del catéter y las complicaciones asociadas al procedimiento tales como punción arterial, neumotórax, hemotórax, trombosis o infecciones asociadas a catéter. Mas aun, el ultrasonido permite confirmar la permeabilidad del vaso a canular y detectar la presencia de trombos intraluminares a través del Doppler color y pulsado.

El acceso vascular ideal a canular es la vena yugular interna derecha debido a que por su anatomía el abordaje es mas sencillo y se asocia a menos complicaciones. Sin embargo, los pacientes con enfermedad renal terminal en hemodiálisis que han requerido múltiples catéteres transitorios pueden presentar estenosis en venas yugulares internas o presencia de trombos intraluminales que conducen al fallo en la inserción del catéter. Otras localizaciones incluyen la

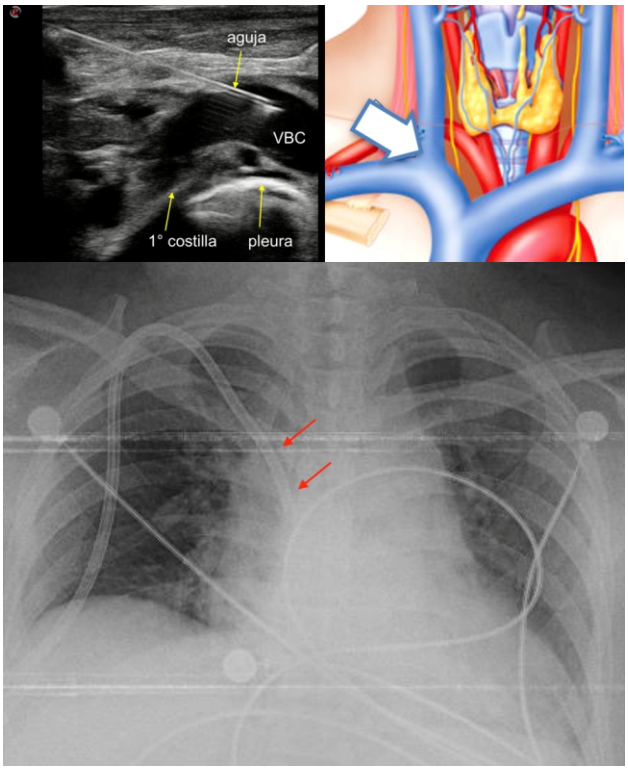

Figura 4. Abordaje ecoguiado de vena braquiocefálica (VBC) para la colocación de catéter tunelizado permanente para hemodialisis. Radiografía de tórax mostrando cateter tunelizado permanente para HD colocado a traves de punción en VBC derecha localizado en vena acigos.

yugular interna izquierda, ambas femorales, subclavias, yugulares externas y la vena cava inferior.

El abordaje ecoguiado "en plano" de la VBC constituye una alternativa para la colocación de CP-HD en pacientes que requieren HD y presentan trombosis en vena yugular interna. El beneficio de este abordaje ha sido demostrado previamente para la colocación de catéteres tunelizados permanentes o semi-permanentes para uso quimioterápico, antibioticoterapia prolongada o nutrición parenteral. Es importante destacar que la inserción de un CP-HD en la VBC evita el sindrome "pinch-off" que aparece en catéteres permanentes o semipermanentes colocados a traves de la vena subclavia, dicho sindrome consiste en el daño del catéter debido a la compresión entre la primera costilla y la clavicula [4].

No se reportaron complicaciones asociadas al procedimiento como punción arterial, hematomas, lesion vascular o neumotórax. En este tipo de abordaje es imperativo realizar la punción ecoguiada "en plano" debido a la cercania con la pleura, por lo que adquirir previemente destreza en punciones ecoguiadas "en plano" en otros tipos de punciones permite realizar una canulacion venosa central de manera mas segura.

La tasa de éxito fue de 88.9% comparable con otras series[11], presentando imposibilidad de inserción del CP-HD dos pacientes con antecedentes de multiples catéteres transitorios y trombosis en venas yugulares y VBC.

El tiempo promedio de permanencia de CP-HD fue 148.4 ± 99.7 días (rango de 12 a 366 días), en dos pacientes se perdió el seguimiento por trasladarse a otras localidades.

La principal causa de disfunción de CP-HD esta asociada a la trombosis[12], si bien el numero de pacientes incluidos es pequeño, esta complicación no fue reportada en nuestros pacientes, esto puede ser debido en parte a que tanto el abordaje de la vena yugular interna derecha como de la VBC no presentan el síndrome de "pinch-off" descripto previamente que genera traumatismo en el catéter.

En un paciente con antecedentes de múltiples catéteres transitorios y semipermanentes debido a problemas con las fistulas arterio-venosas y trombosis en ambas venas yugulares, se realizo canulación de VBC derecha y el CP-HD tuvo una localización inadvertida en vena ácigos, muy probablemente debida a la presencia de severa trombosis en vena cava superior Figura[4]. El CP-HD permitió el tratamiento dialítico durante 67 días, posteriormente comenzó a tener problemas debido a flujo inadecuado, realizándose mediante angiografía el diagnóstico de trombosis de vena cava superior. Si bien existen reportes en pacientes renales indicando que la canulación de la vena ácigos podría ser una opción cuando la vena cava superior e inferior se encuentran inaccesibles debido a trombosis[13-15], en nuestro cono-

Tabla 1. Características demográficas de pacientes en enfermedad renal terminal con CP-HD.

Variable	**Promedio ± DS o n %**
Edad (años)	53 ± 18.4
Sexo	
Femenino	10 (52.7%)
Masculino	9 (47.3%)
Índice masa corporal	26.7 ± 5.53
Etiología enfermedad renal terminal	
Idiopática	5 (26.3%)
Poliquistosis hepato-renal	3 (15.7%)
Síndrome Alport	1 (5.2%)
Glomeruloesclerosis focal y segmentaria	4 (21%)
Nefropatía diabética	1 (5.2%)
Nefropatía obstructiva	2 (10.5%)
Comorbilidades	
HTA	16 (84.2%)
Dislipemia	7 (36.8%)
Cardiopatía isquémica	3 (15.7%)
Diabetes	1 (5.26%)
Tiempo HD previo al CP-HD	796 días
Tiempo permanencia CP-HD	148.4 ± 99.7 días

cimiento la localización inadvertida de un CP-HD en vena ácigos utilizando un abordaje ecoguiado en VBC derecha no ha sido reportado previamente.

CONCLUSIÓN

Las guias recomiendan el abordaje ecoguiado para la colocacion de CP-HD. El abordaje supraclavicular ecoguiado "en plano" de la VBC podría ser considerado como una alternativa para la colocación de CP-HD en pacientes que requieren hemodiálisis y presentan trombosis en vena yugular interna. Son necesarios estudios randomizados y con mayor numero de pacientes para confirmar la efectividad clínica y el beneficio de este abordaje.

BIBLIOGRAFIA

1. Rabindranath KS, Kumar E, Shail R, Vaux E. Use of real-time ultrasound guidance for the placement of hemodialysis catheters: a systematic review and meta-analysis of randomized controlled trials. Am J Kidney Dis. 2011 Dec;58(6):964-70. doi: 10.1053/j.ajkd.2011.07.025.
2. National Institute for Clinical Excellence (2002) Guidance on the use of ultrasound location devices for placing central venous catheters. Technology Appraisal Guidance N° 49, September 2002. http://www.nice.org.uk 2002.
3. Mactier R, Hoenich N, Breen C. Renal Association Clinical Practice Guideline on haemodialysis. Nephron Clin Pract. 2011;118 Suppl 1:c241-86. doi: 10.1159/000328072.
4. Lamperti M, Biasucci DG, Disma N, Pittiruti M, Breschan C, Vailati D, Subert M, Traškaitė V, Macas A, Estebe JP, Fuzier R, Boselli E, Hopkins P. European Society of Anaesthesiology guidelines on peri-operative use of ultrasound-guided for vascular access (PERSEUS vascular access). Eur J Anaesthesiol. 2020 May;37(5):344-376.
5. Lok CE, Huber TS, Lee T, et al. KDOQI Vascular Access Guideline Work Group. KDOQI clinical practice guideline for vascular access: 2019 update. Am J Kidney Dis. 2020;75(suppl 2):S1-S164.
6. Saugel B, Scheeren TWL, Teboul JL. Ultrasound-guided central venous catheter placement: a structured review and recommendations for clinical practice. Crit Care. 2017 Aug 28;21(1):225. doi: 10.1186/s13054-017-1814-y.
7. Lamperti M, Bodenham AR, Pittiruti M, Blaivas M, Augoustides JG, Elbarbary M, Pirotte T, Karakitsos D, Ledonne J, Doniger S, Scoppettuolo G, Feller-Kopman D, Schummer W, Biffi R, Desruennes E, Melniker LA, Verghese ST. International evidence-based recommendations on ultrasound-guided vascular access. Intensive Care Med. 2012;38:1105-17.
8. Troianos CA, Hartman GS, Glas KE, Skubas NJ, Eberhardt RT, Walker JD, Reeves ST. Special articles: guidelines for performing ultrasound guided vascular cannulation: recommendations of the American Society of Echocardiography and the Society Of Cardiovascular Anesthesiologists. Anesth Analg. 2012;114:46-72.
9. Rabindranath KS, Kumar E, Shail R, Vaux EC. Ultrasound use for the placement of haemodialysis catheters. Cochrane Database Syst Rev. 2011 Nov 9;(11):CD005279. doi: 10.1002/14651858.CD005279.pub4.
10. Breshan C, Platzer N, Jost R, et al: Consecutive, prospective case series of a new method for ultrasound-guided supraclavicular approach to the brachiocephalic vein in children, Br J Anaesth 2011;106:732-7.
11. Czarnik T, Gawda R, Perkowski T, Weron R. Supraclavicular approach is an easy and safe method of subclavian vein catheterization even in mechanically ventilated patients: analysis of 370 attempts. Anesthesiology. 2009 Aug;111(2):334-9.
12. Forneris G, Savio D, Quaretti P et al. Dealing with stuck hemodialysis catheter: state of the art and tips for the nephrologist. J Nephrol 2014;27:619–625. doi:10.1007/s40620-014-0150-4.
13. Cao D, Shen Z, Gui Q, He Y. Misplacement of the tunnel hemodialysis catheter through the left jugular vein to the azygos vein: A case report. Medicine (Baltimore). 2020 Apr;99(15):e19805.
14. Pua U. Radiographic features of malpositioning of a hemodialysis catheter in the acygos vein. Am J Kidney Dis. 2010;55(2): 395-398. https://doi.org/10.1053/j.ajkd.2009.06.041
15. Moise MA, Hadro N, El-Arousy H, Alvarez-Tostado JA. The azygos system as a rare alternative for chronic indwelling catheters placement. J Vasc Surg. 2009;50:655-658. Gibson F, Bodenham A. Misplaced central venous catheters: applied anatomy and practical management. Br J Anaesth. 2013 Mar;110(3):333-46.