ENDOFIBROSIS DE ARTERIA ILÍACA INDUCIDA POR EJERCICIO

Diego Pinto[1], Agostina Montanelli[2], Nicolás Martínez Chabbert[2], Mariano Farias[3]

RESUMEN

La endofibrosis ilíaca inducida por el ejercicio (EI) (descripta inicialmente como endofibrosis del ciclista), es una enfermedad de baja prevalencia, con síntomas característicos de isquemia en pacientes sin factores de riesgos clásicos para la misma. Presentamos una paciente triatleta de 45 años. Consultó por claudicación intermitente a 100 metros en miembro inferior derecho de un año de evolución.

Se presentó a la consulta con trombosis de arteria ilíaca externa derecha. Se realiza endarterectomia y plástica con parche de vena con evolución favorable.

La endofibrosis ilíaca es una enfermedad poco frecuente, pero es uno de los diagnósticos para tener en cuenta al enfrentarse con pacientes jóvenes deportistas con síntomas de isquemia de miembros inferiores.

Palabras clave: endofibrosis ilíaca, isquemia aguda, endofibrosis inducida por ejercicio, endofibrosis de ciclista

ABSTRACT

Exercise-induced iliac endofibrosis (IE), initially known as cyclist iliac endofibrosis, is a low prevalence disease that presents characteristic symptoms of ischemia in patients without classical risk factors. We present a 45-year-old triathlete female patient. She consulted for intermittent claudication at 100 m in the lower right limb for about one year. She presented to the consultation with right external iliac artery thrombosis. Endarterectomy and plastic with vein patch were performed with favorable evolution. Iliac endofibrosis is a rare disease but it is one of the diagnoses to consider when dealing with young athlete patients with symptoms of lower limb ischemia.

Keywords: Iliac endofibrosis, acute ischemia, exercise-induced endofibrosis, ciclyst endofibrosis

INTRODUCCIÓN

La presentación de un paciente joven sin factores de riesgo cardiovasculares con clínica de isquemia arterial, ya sea tanto aguda como crónica, es poco habitual y lleva a que el diagnóstico sea retrasado, dificultoso y sinuoso. En particular, porque los síntomas no suelen ser de reposo ni muy severos y hasta pueden presentar todos los pulsos palpables.

Suelen ser evaluados por varios especialistas, realizarse múltiples estudios y kinesioterapias. Dentro de la patología por descartar (pero sin limitarse a otras) se encuentran el atrapamiento poplíteo, el síndrome compartimental crónico, la enfermedad quística adventicial y otros atrapamientos menos frecuentes, como los peroneos, pedios o tibiales.

[1]Servicio de Cirugía Vascular, [2]Servicio de Cirugía General, [3]Servicio de Traumatología. Hospital Privado de Comunidad, Córdoba 4545 (B7602CBM). Mar del Plata

Correspondencia: Diego Pinto. E-mail: vasculardpinto@gmail.com

Conflictos de intereses: Los autores no reportan conflicto de interés.

A pesar ello, el diagnóstico se convierte en una sospecha firme al tomar noción de que nos encontramos frente a un deportista de alto rendimiento con años y kilómetros de ciclismo o carrera de larga distancia.

CASO CLÍNICO

Paciente de sexo femenino de 45 años que consulta por claudicación intermitente a 100 metros de distancia en el miembro inferior derecho, pero que realiza ejercicio regularmente en bicicleta sin dificultad. Refiere haber presentado hacía un año un episodio de dolor en ese miembro durante una sesión de ciclismo de ruta que se autolimitó con el tiempo y analgésicos. En el examen físico, presentaba ausencia de pulsos del lado derecho y todos los pulsos presentes, de buena amplitud en el miembro inferior izquierdo. El ITB derecho fue de 0,3 en reposo y el ITB izquierdo, de 1.

Se realiza ecoDoppler que informa trombosis de arteria ilíaca externa derecha en toda su extensión, salvo en primeros 3 cm de segmento proximal, donde se evidencia un engrosamiento parietal con

estenosis significativa y, posteriormente, continúa la femoral común permeable luego de las arterias epigástrica inferior y circunfleja ilíaca. En la AngioTC se confirma el diagnóstico de endofibrosis ilíaca de arteria ilíaca externa complicada con trombosis local (C0F5E0) de la clasificación propuesta por Chevallier[1] y se puede observar que no hay signos de embolia distal (Figura 1). También se constata una estenosis contralateral no significativa (probable endofibrosis incipiente).

Se procede a realizar endarterectomía ilíaca externa en toda su extensión y trombectomía con plástica de parche de vena safena homolateral, a través de una vía de abordaje retroperitoneal transaponeurótica (Figuras 2 y 3). La anatomía patológica de la endarterectomía informa fibrosis e inflamación crónica en la íntima con trombosis en organización.

Luego de 2 días de internación, es dada de alta.

Recupera todos los pulsos luego de la cirugía, y el ITB en ese miembro en reposo es de 0,9. Todos los flujos evaluados por ecoDoppler son trifásicos con velocidades conservadas.

Los primeros tres meses realiza caminatas sin inconvenientes y a partir del cuarto mes reinicia su actividad deportiva habitual sin presentar claudicación (se le sugiere no volver a realizar ciclismo).

FIGURA 1. Estenosis y trombosis de ilíaca externa.

DISCUSIÓN

Los primeros casos de endofibrosis ilíaca del ciclista (inducida por ejercicio) fueron descriptos en la década del ochenta, lo que hace a esta enfermedad de relativa reciente identificación (tal vez asociada al boom ciclista de los 70 y 80, y no es casual que haya sido en Francia, un país famoso por sus adeptos al ciclismo de ruta, y en un centro de rehabilitación de ciclismo)[1-3]. Si bien es reconocida como endofibrosis de arteria ilíaca externa (94,9%) hay que tener presente que la fibrosis también puede darse a nivel de la arteria ilíaca común (14,4%), de la femoral común (0,5%) y de la arteria femoral profunda (7,2%), en esta última particularmente a modo de estenosis en forma de diafragma ostial[1]. Es una patología descripta principalmente en ciclistas de alto rendimiento y de larga data, pero también ha sido encontrada en corredores, triatletas, remeros, fisicoculturistas, etc.

En su gran mayoría, son pacientes jóvenes, con años de deporte de alto rendimiento; y los síntomas pueden verse desde los primeros 5 años de iniciado el deporte y con 50.000 km; sin embargo, aquellos que llegan a requerir tratamiento quirúrgico habitualmente tienen 14 años y más de 130.000 km andados[1].

Es claramente una causa de estenosis no aterosclerótica, pero su fisiopatología y etiopatogenia es aún desconocida. Se produce un engrosamiento subintimal, con depósitos de colágeno, elastina, y músculo liso; y en aquellos casos que se complican, puede verse disección y/o trombosis localizada[4].

Su etiología es poco cierta. Se teoriza que el estrés de cizallamiento producido por el hiperflujo estimularía la fibrosis, o que generaría malfuncionamiento endotelial[5]. La posición del ciclista produciría acodamientos con el consecuente aumento de la velocidad del flujo y el estrés parietal, además de generar un alargamiento de la arteria ilíaca externa que aumentaría el grado de acodamiento.

Es poco claro si los mismos factores actuarían en segmentos fijos o móviles de las arterias[1].

Se menciona a la hipertrofia del psoas, a la fijación de la arteria ilíaca externa por parte de las colaterales nutricias del psoas como razones anatómicas que podrían influir[6]. Además, se ha demostrado vasoespasmo localizado en algunos casos, de causa también desconocida (tal vez por alteración de la dilatación arterial inducida por el endotelio)[7].

El vasoespasmo puede ser visualizable realizando estudios por imagen (ecoDoppler, CT o RMN) pre y posejercicio[7-10].

FIGURA 2. Imagen intraoperatoria de la endofibrosis ilíaca y la trombosis distal.

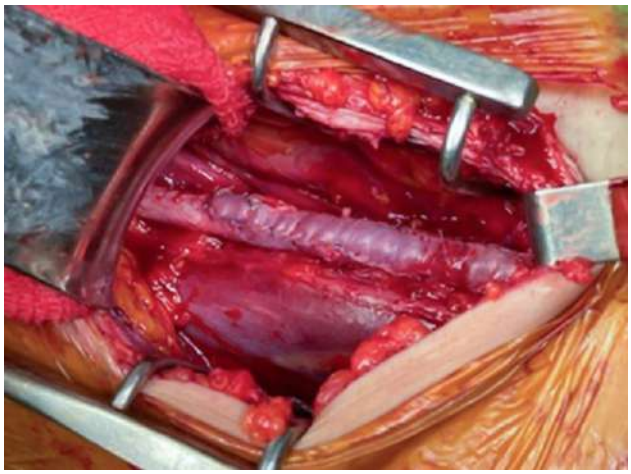

FIGURA 3. Parche de vena safena.

El diagnóstico inicial es sospechado con los antecedentes de deportista de alto rendimiento, pero deben ser descartados otros diagnósticos diferenciales de enfermedad arterial no aterosclerótica en gente sin factores de riesgo tradicionales. Los pacientes suelen presentar todos los pulsos palpables, y, por eso, la importancia de realizar el ITB en reposo y posejercicio (hasta que inicie los síntomas).

Se considera una caída mayor a 0,3 como punto de corte. Luego se puede continuar la evaluación con algún método de diagnóstico por imagen. El grupo de Chevalier realiza de manera habitual angiografía diagnóstica, y es importante remarcar que esta debe incorporar una proyección lateral del eje ilíacofemoral en flexión, para poder demostrar kinks, estenosis y compresiones extrínsecas. En función de la angiografía proponen una clasificación de la patología que evalúa el estado de la arteria ilíaca primitiva, la externa, la femoral común y profunda. Remarcan que el grado de estenosis no es determinante, ya que, como se ha descripto previamente, el problema es de características dinámicas (vasoespasmo, kinkings, compresiones extrínsecas, alargamiento de la arteria ilíaca externa) y han visto que la gran mayoría de los pacientes tratados presentan estenosis menores a 50%[1].

En relación con el tratamiento, una vez confirmado, se debe suspender el ciclismo o la actividad predisponente. Esta es una de las enfermedades vasculares que el tratamiento quirúrgico aún sigue siendo el definitivo y el de primera elección.

Chevalier et al., desde su descripción inicial, sugieren la realización de endofibrosectomía del sector afectado, el acortamiento de ilíaca externa, su reimplante y plástica con parche de vena[1-3]. Los mismos autores realizan angioscopia intraoperatoria para confirmar el diagnóstico, e inclusive la prefieren por sobre el ultrasonido intravascular. Peak et al. sugieren el uso de parche de pericardio bovino para, de esta manera, preservar la vena safena y evitar una posible dilatación aneurismática a futuro[11]. En aquellos casos que se presentan complicados con disección o trombosis extensa, el bypass iliofemoral puede ser realizado como primera intención (ya sea con vena, prótesis de dacrón o ePTFE). Luego de la cirugía, la mayoría de los autores coinciden en que el paciente debe continuar con tratamiento antiagregante solamente con aspirina (75-100 mg/día). Se realiza un ecoDoppler posterior a la cirugía para asegurar permeabilidad y que no haya mayores inconvenientes.

Los resultados a mediano plazo (50 m) en la mayoría de los grupos supera el 90% de permeabilidad primaria, y 100% de permeabilidad primaria asistida/secundaria. No hay mayores referencias con respecto a los resultados a largo plazo.

Hay pocos casos descriptos de tratamiento endovascular haciendo uso de balón y balón liberador de droga con resultados no favorables, comprobándose que presentan recidivas tempranas de la sintomatología[12,13].

Se sugiere reiniciar la actividad deportiva a los 3 meses, y, por supuesto, no volver al ciclismo, a pesar de que aquellos ciclistas profesionales que han vuelto no han requerido reintervenciones[1].

En el año 2016 salió publicado el consenso del grupo internacional para el estudio e identificación de la endofibrosis (INSITE), en el que sugieren el tratamiento quirúrgico de elección (endofibrosectomia donde sea posible, y eventual bypass en caso de oclusiones extensas), el diagnóstico con ITB (a complementar con algún estudio por imagen) y el reinicio de la actividad deportiva a las 6-8 semanas[14].

CONCLUSIÓN

La endofibrosis ilíaca inducida por ejercicio es una patología de una baja prevalencia dentro de las enfermedades vasculares. Debe ser de sospecha inicial al enfrentarse a aquellos pacientes que presentan síntomas típicos de claudicación arterial y que refieren antecedentes de actividad deportiva intensa (particularmente ciclismo) sin factores de riesgo cardiovasculares conocidos.

Su tratamiento quirúrgico presenta baja morbilidad ya que son pacientes previamente sanos y cuya intervención quirúrgica no es técnicamente muy demandante. Los resultados a mediano plazo son también promisorios y con resolución absoluta de los síntomas en más del 90% de los pacientes.

CONFLICTO DE INTERESES

Los autores no reportan conflicto de interés.

REFERENCIAS

1. Rouvière O, Feugier P, Gutiérrez JP, Chevalier JM. Arterial endofibrosis in endurance athletes: angiographic features and classification. Radiology. 2014 Oct;273(1):294-303. doi: 10.1148/radiol.14130882. Epub 2014 Jun 19. PMID: 24955926.
2. Walder J, Mosimann F, Van Melle G, Mosimann R. A propos de l'endofibrose iliaque chez deux coureur cyclistes. HerChir Acta 1984; 51 :793-795.
3. Chevalier JM, Enon B, Walder J et al., "Endofibrosis of the external iliac artery in bicycle racers: an unrecognized pathological state," Annals of Vascular Surgery, vol. 1, no. 3, pp. 297–303, 1986.
4. Vink A, Bender M, Schep G, van Wichen D, de Weger R, Pasterkamp G, et al. Histopathological comparison between endofibrosis of the high-performance cyclist and atherosclerosis in the external iliac artery. J Vasc Surg. 2008;48(6):1458-63.
5. Wright IA, Pugh ND, Goodfellow J, Wood AM, Lane IF, Fraser AG. Dynamic obstruction of the external iliac artery in endurance athletes and its relationship to endothelial function: the case of a long distance runner. Br J Sports Med. 1997 Jun;31(2):156-8. doi: 10.1136/bjsm.31.2.156. PMID: 9192135; PMCID: PMC1332623.
6. Scavèe V, Stainier L, Deltombe T, Theys S, Delos M, Trigaux JP, Schoevaerdts JC. External iliac artery endofibrosis: a new possible predisposing factor. J Vasc Surg. 2003 Jul;38(1):180-2. doi: 10.1016/s0741-5214(03)00123-x. PMID: 12844109.
7. Shalhub S, Zierler RE, Smith W, Olmsted K, Clowes AW. Vasospasm as a cause for claudication in athletes with external iliac artery endofibrosis. J Vasc Surg. 2013 Jul;58(1):105-11. doi: 10.1016/j.jvs.2012.12.060. Epub 2013 Mar 29. PMID: 23541546.
8. Alimi YS, Accrocca F, Barthèlemy P, et al. Comparison between duplex scanning and angiographic findings in the evaluation of functional iliac obstruction in top endurance athletes. Eur J Vasc Endovasc Surg 2004;28:513-9.
9. Schep G, Kaandorp DW, Bender MH, et al. Magnetic resonance angiography used to detect kinking in the iliac arteries in endurance athletes with claudication. Physiol Meas 2001;22:475–87.
10. Cai TY, et al. Functional magnetic resonance angiography in the diagnosis of iliac artery endofibrosis in an endurance runner BMJ Case Rep 2019;12:e232112. doi:10.1136/bcr-2019-232112.
11. Peake LK, et al. The Investigation and Management of Iliac Artery Endofibrosis: Lessons Learned from a Case Series, European Journal of Vascular and Endovascular Surgery 2018, https://doi.org/10.1016/j. ejvs.2018.01.018
12. Zugail AS, Shaabi HI, Idir S, Becquemin JP. Cyclist Endofibrosis (Exercise-Induced Arterial Endofibrosis) Treated by Drug-Coated Balloon Angioplasty. Case Rep Vasc Med. 2020 Jul 7;2020:4290271.
13. Wijesinghe LD, Coughlin PA, Robertson I, et al. (2001) Cyclist iliac syndrome: temporary relief by balloon angioplasty. Br J Sports Med 35:70-71.
14. INSITE. Diagnosis and Management of Iliac Artery Endofibrosis: Results of a Delphi Consensus Study. Eur J Vasc Endovasc Surg 2016;52.