ASIMETRIA EN DESARROLLO COMO FORMA DE PRESENTACION DE UNA MASTITIS GRANULOMATOSA

Juan Matías Ávila[1], Andrés Turchetti[1]

INTRODUCCION

La mastitis granulomatosa idiopática (MGI), también conocida como mastitis no puerperal o mastitis lobulillar granulomatosa, es una enfermedad inflamatoria crónica, benigna, rara, caracterizada por inflamación granulomatosa lobulocéntrica no caseificante estéril. El embarazo, la lactancia y la hiperprolactinemia son los únicos factores con asociaciones bien establecidas[1,4,6]. La manifestación clínica más común es una masa mamaria unilateral palpable, sensible y de tamaño variable (1 a 20 cm)[7].

Su representación en mamografía es inespecífica y variada, siendo las formas más frecuentes de presentación como asimetría focal o como un nódulo de forma irregular y márgenes oscurecidos. La asimetría en desarrollo en la literatura se reporta como forma de presentación en un 7.5% de los casos[1].

En ecografía suele presentarse como una masa heterogénea, hipervascular, asociada a edema y engrosamiento cutáneo. En estadios más avanzados es posible observar colecciones liquidas o abscesos[1,7].

La resonancia magnética (RM) aporta beneficios adicionales (evaluación de mamas densas, objetivo de biopsia, monitoreo de enfermedad, evaluar enfermedad residual[1,8,9].

Una masa (o más de una) con realce heterogéneo asociado a realce no masa de distribución segmentaria o regional son los hallazgos más frecuentes descriptos en RM. También pueden verse lesiones nodulares hiperintensas en T2 y con realce periférico que representan microabscesos.

Existen diferentes opciones y abordajes terapéuticos si bien no existe un consenso establecido. Una de las estrategias es la vigilancia, en especial en pacientes asintomáticas, ya que en algunos casos la enfermedad se autolimita en 6 a 12 meses[11]. Los corticoides son los fármacos de primera línea en el tratamiento de esta entidad, siendo de segunda línea fármacos como metrotexato, azatioprina y bromocriptina. El tratamiento quirúrgico por lo general se reserva para casos refractarios y/o recurrentes, así como en grandes masas inflamatorias [1,8,10,11].

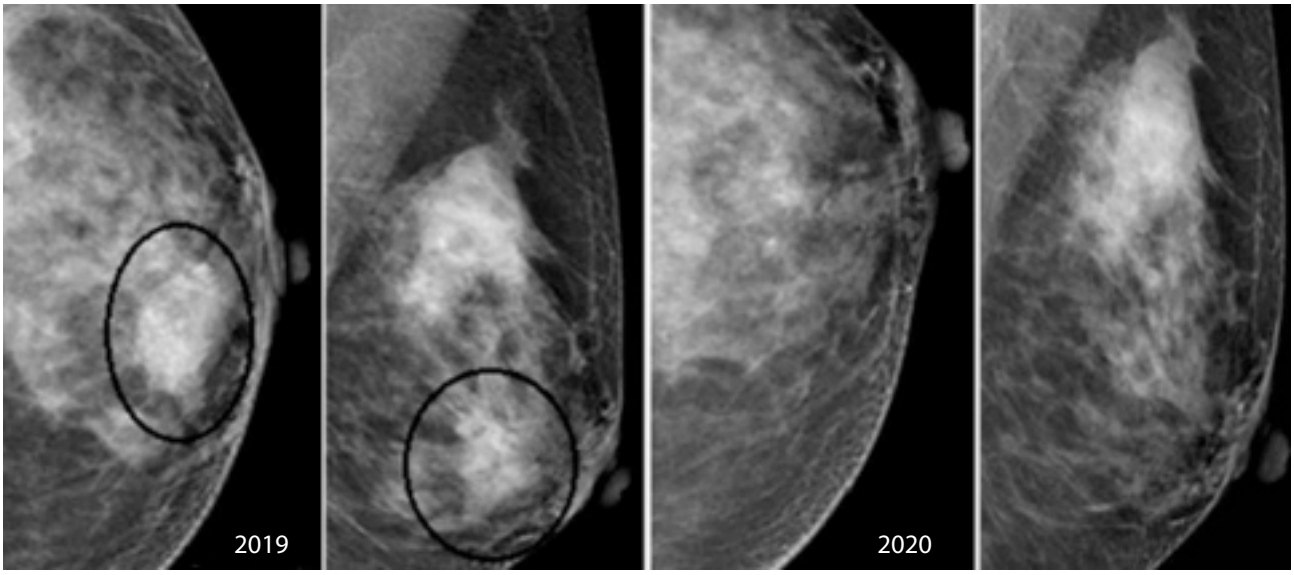

Figura 1. Mamografía donde se observa una zona de mayor densidad en hora 7-8 de mama izquierda no evidenciada en estudio previo: asimetría en desarrollo.

[1] Servicio de Diagnóstico por Imágenes. Hospital Privado de Comunidad, Córdoba 4545. (B7602CBM). Mar del Plata, Argentina.

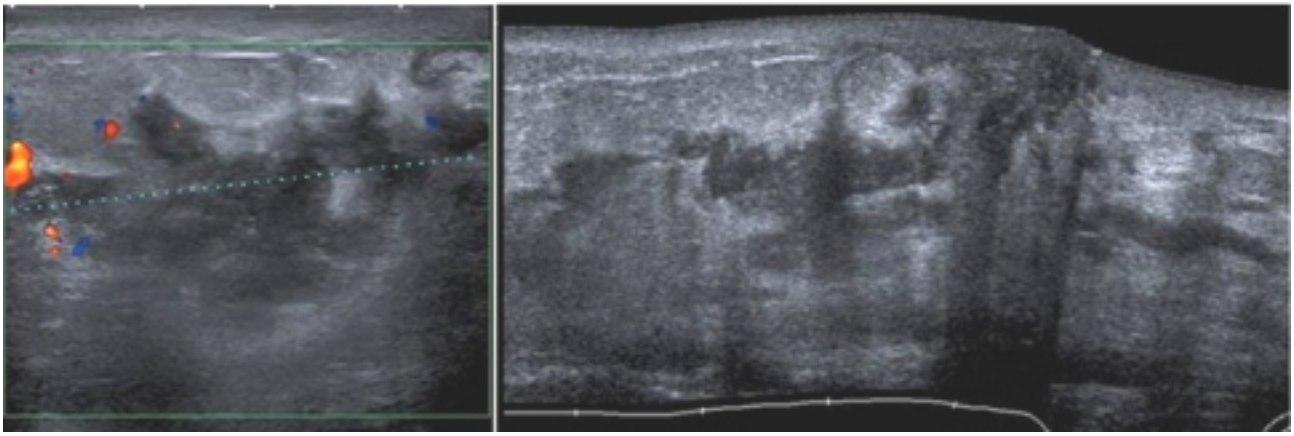

Figura 2. Ecografía de mama izquierda: se observa extensa imagen hipoecoica de aspecto heterogéneo y bordes lobulados de 3.5. cm.

CASO CLINICO

Paciente de 46 años, fumadora, multípara, uso de anticonceptivos orales, concurre a la consulta ginecológica con ecografía mamaria realizada fuera de la institución con resultado BI RADS: 0 por lesión en mama izquierda. Al examen físico se palpa nódulo de 2 cm en hora 9 de mama izquierda. Se solicita mamografía y ecografía.

En la mamografía se observa una zona de mayor densidad en hora 7-8 de mama izquierda no evidenciada en estudio previo: asimetría en desarrollo. (Figura 1). En relación a dicha lesión se describe en ecografía en hora 9 de mama izquierda extensa imagen hipoecoica y mal definida con bordes lobulados de 3.5 cm. (Figura 2).

Se realizó al momento una biopsia core con guía ecográfica de la lesión. La patología informó: inflamación aguda y crónica con focos de abscedación, reacción histiocitaria en parte xantomizada y gigantocelular tipo cuerpo extraño en relación con el tejido adiposo. Hay conductos y unidades ductolobulares con inflamación crónica activa. Ausencia de atipia. No se evidencian bacilos ácidos alcohol resistentes. Estos hallazgos son compatibles con una mastitis granulomatosa lóbulocéntrica.

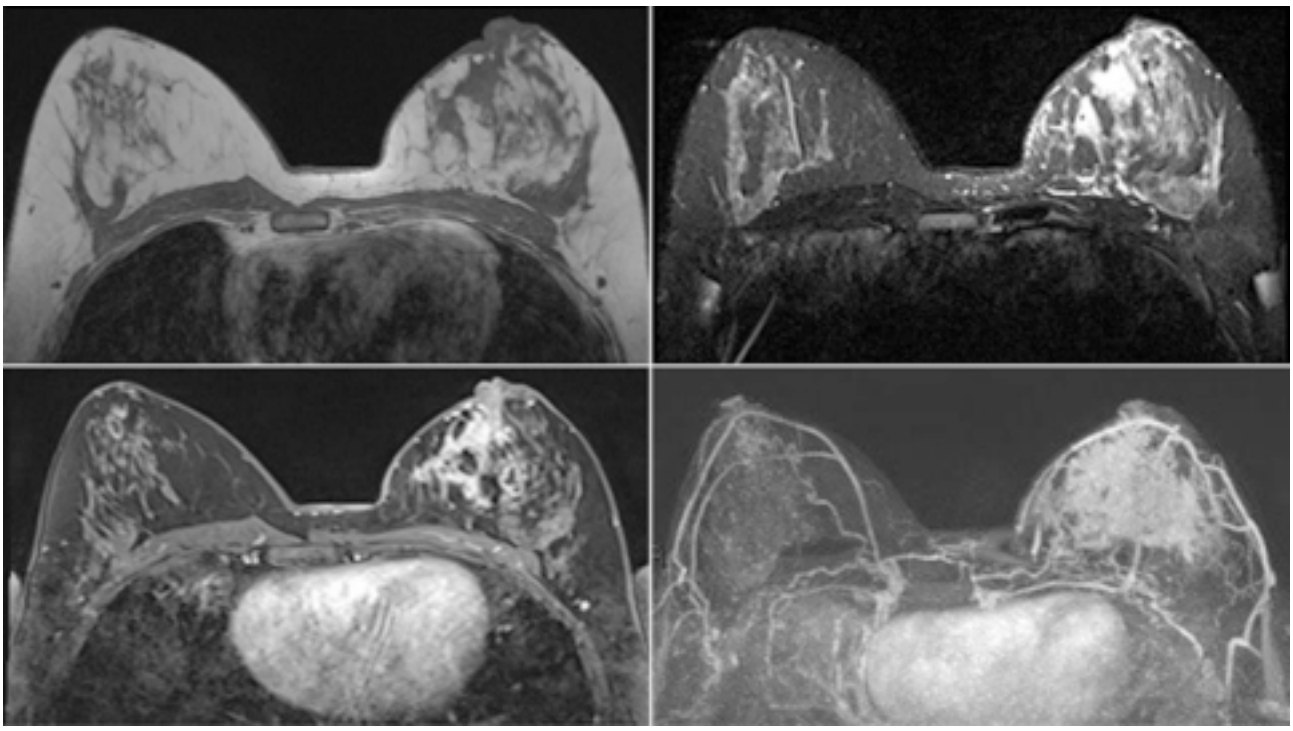

Figura 3. Secuencias T1 (a), STIR(b), T1 con contraste y saturación grasa (c) y M.I.P. (d).

Al décimo día post-punción consulta por drenaje purulento por orificio de punción, se toman muestras para cultivo y se solicita nueva ecografía para descartar colección, la cual fue negativa persistiendo sin cambios la lesión previamente descripta. Por persistencia de la tumoración se decide solicitar RM mamaria donde se observa realce no masa de distribución segmentaria en mama izquierda, asociado a varias imágenes nodulares, hiperintensas en secuencias sensibles al líquido, con realce intenso y precoz tras la administración de gadolinio, algunas de ellas con región central de aspecto necrótico y restricción en secuencias DWI/ADC que representan pequeños microabscesos. (Figura 3).

Con el cultivo negativo y el diagnostico histopatológico la paciente fue tratada con prednisona en dosis inmunosupresoras mostrando buena evolución clínica en las posteriores consultas.

CONCLUSION

La mastitis granulomatosa es una entidad rara, con múltiples formas de presentación en imágenes, ninguna de ellas específicas. Los diagnósticos diferenciales son múltiples (mastopatía diabética, mastitis tuberculosa, sarcoidosis, granulomatosis con poliangeitis, ectasia ductal mamaria) aunque sin dudas los más importantes son por frecuencia la mastitis infecciosa y el carcinoma inflamatorio de mama, por lo que para arribar al diagnóstico suele ser necesario la biopsia.

El rol de las imágenes una vez hecho el diagnóstico, es establecer el número y localización de las lesiones, identificar la formación de abscesos, evaluar la respuesta al tratamiento o bien identificar la recurrencia de la misma.

Existen diferentes modalidades terapéuticas las cuales se aplican en función de cada caso, aunque los corticoides en dosis inmunosupresoras suele ser el tratamiento de elección en la mayoría de los casos.

BIBLIOGRAFIA

1. Cedric W. Pluguez-Turull , Jennifer E. Nanyes, Cristina J. Quintero, Hamza Alizai, Daniel D. Mais, Kenneth A. Kist, Nella C. Dornbluth. Idiopathic Granulomatous Mastitis: Manifestations at Multimodality Imaging and Pitfalls.Radiographics Vol 38 Nª2.2018.
2. M. Jiménez González, A. Melero López, R. Sánchez Gabaldon.Servicio de Ginecología, Hospital Virgen de la Luz, Cuenca, España.Mastitis granulomatosa.El sevier Vol 43 num 3.2015.
3. A. García-Vilanova Comasa, J. Galbis Caravajalb, V. Sabater Marcoc, C.A. Fuster Dianaa, F. Villalba Ferrera, M. Bruna Estebana, C. Zaragozá Fernándeza. Etiología de la mastitis crónica: propuesta de secuencia diagnóstica.El sevier Vol 45 num 3.2018.
4. Anatoly Nikolaev PhD Cassann N. Blake MD Diane L. Carlson MD. Association between Hyperprolactinemia and Granulomatous Mastitis.The Brest journal.2015.
5. Baslaim MM, Khayat HA, Al-Amoudi SA. Idiopathic granulomatous mastitis: a heterogeneous disease with variable clinical presentation. World J Surg. 2007 Aug;31(8):1677-81. doi: 10.1007/s00268-007-9116-1. PMID: 17541683.
6. Al-Khaffaf B, Knox F, Bundred NJ. Idiopathic granulomatous mastitis: a 25-year experience. J Am Coll Surg 2008;206(2):269–273. Crossref, Medline, Google Scholar
7. Altintoprak F , Karakece E , Kivilcim T et al . Mastitis granulomatosa idiopática: ¿una enfermedad autoinmune? Sci World J 2013 ; 2013: 148727. Crossref, Google Académico
8. Hovanessian Larsen LJ, Peyvandi B, Klipfel N, Grant E, Iyengar G. Granulomatous lobular mastitis: imaging, diagnosis, and treatment. AJR Am J Roentgenol. 2009 Aug;193(2):574-81. doi: 10.2214/AJR.08.1528. PMID: 19620458.
9. Lepori D. Inflammatory breast disease: The radiologist's role. Diagn Interv Imaging. 2015 Oct;96(10):1045-64. doi: 10.1016/j.diii.2015.07.006. Epub 2015 Sep 12. PMID: 26372222.
10. Gautier N , Lalonde L , Tran-Thanh D et al . Mastitis granulomatosa crónica: imagenología, patología y manejo . Eur J Radiol 2013 ; 82 (4): e165 – e175. Crossref , Medline, Google Académico
11. Lai EC, Chan WC, Ma TK, Tang AP, Poon CS, Leong HT. The role of conservative treatment in idiopathic granulomatous mastitis. Breast J 2005;11(6):454–456.
12. Yeh ED, Jacene HA, Bellon JR et al. What radiologists need to know about diagnosis and treatment of inflammatory breast cancer: a multidisciplinary approach. RadioGraphics 2013;33(7):2003–2017.