# NECROBIOSIS LIPOÍDICA. PRESENTACIÓN DE UN CASO Y REVISIÓN BIBLIOGRÁFICA.

María Lorena Auad Hernández[1], Nadia Glinka[1], Federico Blautzik[1], Pivetta María Ariadna[1], María Belén Cazorla[1], Noemí Rearte[1], José Ernesto Brusco[1], Patricio Martinez Chabbert[1], Marcelo Guagnini [2].

## RESUMEN

La necrobiosis lipoídica es una dermatosis granulomatosa crónica infrecuente que afecta generalmente a mujeres jóvenes. Se caracteriza por la aparición de placas eritematosas con borde sobreelevado y centro atrófico amarillento, con un patrón vascular arboriforme prominente.

Está descripta su asociación con enfermedades sistémicas, como diabetes mellitus en un porcentaje de entre el 11- 65% de los pacientes.

Su diagnóstico se basa en la correlación clínica e histológica. El tratamiento es difícil, ya que muchos casos son refractarios al tratamiento, aunque existe posibilidad de remisión espontánea hasta en un 17% de los casos.

**Palabras clave**: necrobiosis lipoidica, diabetes mellitus, granuloma gigantocelular, corticoesteroides.

## ABSTRACT

Necrobiosis lipoidica is a rare chronic granulomatous dermatosis that usually affects young women and is characterized by the appearance of erythematous plaques with a raised border and yellowish atrophic center, with a prominent arboriform vascular pattern.

Its association with systemic diseases, such as diabetes mellitus, has been described in 11-65% of patients.

Its diagnosis is based on clinical and histologic correlation. The treatment of this entity is difficult, many cases are refractory to multiple therapeutic lines, although there is a possibility of spontaneous remission in up to 17% of cases.

**Keywords:** necrobiosis lipoidea, diabetes mellitus, granuloma gigantocelular, corticoesteroides

## INTRODUCCIÓN

La necrobiosis lipoídica (NL) es una enfermedad granulomatosa idiopática de curso crónico, caracterizada por degeneración del colágeno, formación de granulomas en empalizada y engrosamiento de las paredes vasculares. Fue descrita por primera vez en 1929 por Oppenheim como dermatitis atrófica diabética. Posteriormente, en 1932 Urbach la renombró como necrobiosis lipoídica diabeticorum[1]. Se denominó necrobiosis por la presencia en la histopatología de colágeno degenerado con fibrina y mucina, y el término lipoídica en referencia al color amarillento de las lesiones, secundario al depósito de lípidos generado por la inflamación. Éste se hace más evidente por la atrofia cutánea, ya que realza la grasa subcutánea dando su aspecto característico. Predomina en el sexo femenino con una relación hombre-mujer de 1:3. La edad promedio de presentación es de los 30 a los 41 años[2].Se ha descrito su asociación con enfermedades sistémicas, entre las que destaca la presencia de diabetes mellitus en un porcentaje variable de entre el 11-65% de los pacientes. Sin embargo, a pesar de ser considerada una manifestación cutánea de la diabetes, su incidencia en estos pacientes es baja, alrededor del 0,3-1,2%[3]. Su diagnóstico puede preceder al debut diabético o aparecer en el curso de la enfermedad y la relación de su gravedad con el control glucémico y las complicaciones micro o macroangiopáticas es dudosa. Otras entidades con las que se ha descrito asociación son las enfermedades tiroideas, enfermedad inflamatoria intestinal, artritis reumatoide y sarcoidosis, infecciones por Borrelia burgdorferi, Mycoplasma pneumoniae, virus de Epstein Barr, VIH, hepatitis C, y parvovirus B19. Se describió un caso de manifestaciones paraneoplásicas asociada a gammapatía monoclonal[4-8]. El diagnóstico está basado en el examen clínico e histopatológico. El tratamiento sintomático y la educación del paciente son los pilares del manejo de ésta enfermedad.

[1]Servicio de Dermatología. [2]Servicio de Anatomía Patológica. Hospital Privado de Comunidad, Córdoba 4545 (B7602CBM). Mar del Plata.

## CASO CLÍNICO

Mujer de 42 años, tabaquista , con antecedentes de diabetes mellitus insulino-resistente de 2 años de evolución y mal control metabólico, consultó por la aparición de múltiples lesiones en piel de miembros inferiores. Las mismas tenían un crecimiento progresivo en los últimos 3 meses y eran levemente dolorosas.

A la exploración, se observaron dos placas eritematosas bien delimitadas de bordes irregulares y sobrelevados con centro atrófico de tonalidad blanco-amarillenta y vasos ramificados en la superficie (Fig.1). Las mismas se localizaban en la región pretibial, en forma bilateral y simétrica.

A la dermatoscopia se objetivaron la presencia de telangiectasias finas arboriformes que emergiendo de un borde lateral hacia el centro. Los análisis de sangre mostraron los siguientes datos alterados: glucemia 1,81g/l, HbA1C 9%, colesterol total 205mg/dl, triglicéridos 178 mg/dl.

Ante la sospecha clínica de necrobiosis lipoídica, se realizó biopsia por punch. El estudio histopatológico describió una epidermis atrófica y la dermis reemplazada totalmente por tejido colágeno denso (Fig 2) con un pequeño granuloma gigantocelular inmediatamente debajo de la epidermis y acúmulos linfocitarios nodulares cercanos a la hipodermis (Fig 3). Los hallazgos fueron consistentes con una necrobiosis lipoídica estadío avanzado.

Se instauró tratamiento con propionato de clobetasol al 0,5% una vez al día durante un mes, con leve mejoría clínica de las lesiones y de la sintomatología asociada.

**Figura 1.** Placas eritematosas bien delimitadas de bordes irregulares, centro de características atróficas de tonalidad blanco-amarillenta localizada en región pre-tibial.

## DISCUSIÓN

La necrobiosis lipoídica (NL) es una enfermedad granulomatosa idiopática de curso crónico, caracterizada por degeneración del colágeno, formación de granulomas en empalizada y engrosamiento de las paredes vasculares.

## PATOGENIA

La patogenia de la NL es desconocida. La asociación con diabetes mellitus ha sugerido que la NL puede ser debida al desarrollo de trastornos en la perfusión por microangiopatía secundaria al depósito de glucoproteínas en las paredes vasculares[1]. Otras teorías sugieren que la NL puede ser ocasionada por alteraciones en las fibras de colágeno, alteraciones en la migración de los neutrófilos o consecuencia del daño tisular secundario a estasis venosa[3] (Fig 4).

1. Alteraciones de perfusión secundaria a microangiopatía provocando hipoxia importante, presencia de vasculopatía con inflamación, además de engrosamiento de las paredes vasculares por depósito de inmunoreactantes, como IgM, C3, IgG, IgA. En las lesiones más severas, se describe la presencia de oclusión vascular asociada a proliferación de células endoteliales. También se ha reportado el aumento en la producción del factor VIII, lo que fomenta la adhesión plaquetaria, favoreciendo nuevamente la oclusión vascular y la isquemia secundaria[1-3].
2. Alteraciones en las fibras de colágeno. Con envejecimiento prematuro secundario a la glucosilación no enzimática de la lisina y la hidroxilisina, así como la presencia de depósito de polioles (como el sorbitol). Esto genera sobre-hidratación tisular[4].
3. Alteraciones en la movilidad de los neutrófilos. Existe la hipótesis de que los macrófagos pueden asumir, de manera secundaria, el papel de los neutrófilos defectuosos, dando pie a una acumulación anormal de éstos en los tejidos, con la formación concomitante de granulomas[2].
4. Inflamación secundaria a agentes infecciosos. Existen reportes en los que la NL histológicamen-

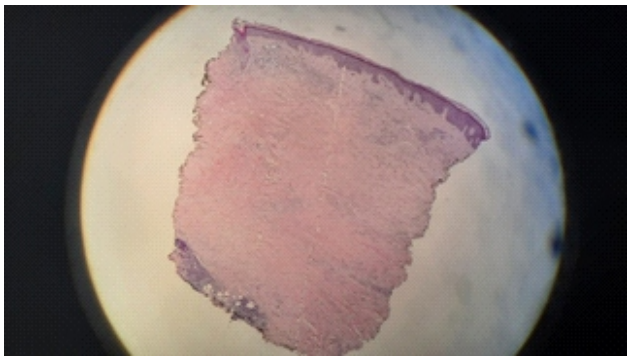

**Figura 2.** Imagen panorámica donde se observa el reemplazo fibrótico

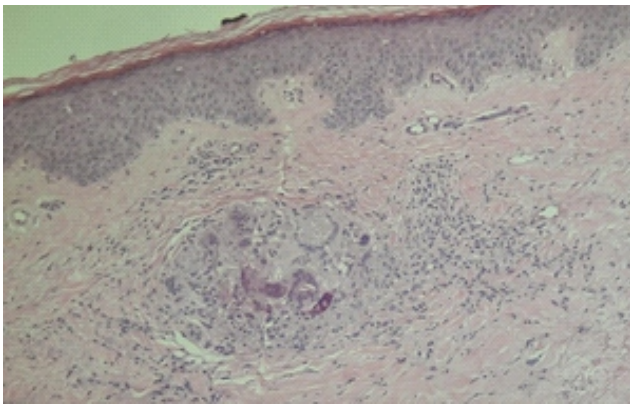

**Figura 3.** Pequeño granuloma por queratina.

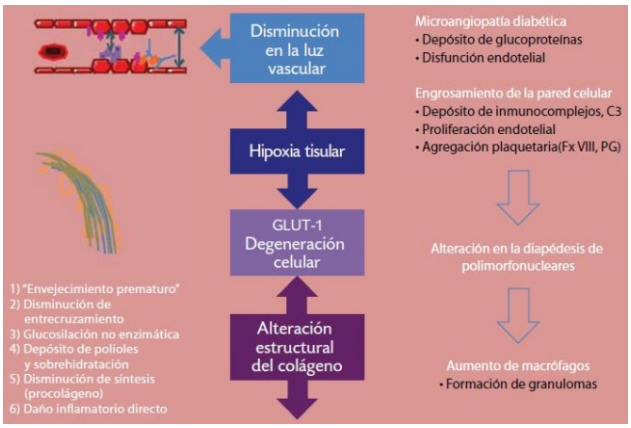


**Figura 4.** Fisiopatogenia de la NL .Gentileza DCMQ

te rica en células inflamatorias, se asocia con Borrelia burgdorferi en 92.7% de los casos[6].

## CUADRO CLÍNICO

Las lesiones generalmente se localizan en el área pretibial, con frecuencia son múltiples y bilaterales, también pueden afectarse el tronco, las extremidades superiores, los pezones y el pene[5]. Existen incluso, formas difusas, pero se presentan con menor frecuencia. La lesión activa presenta una placa de morfología anular, bien delimitada, de aspecto escleroso, de color amarillento o marrón con una periferia violácea y bordes elevados. Inicialmente, el centro de la lesión es eritematosa, con progresión amarillenta y, posteriormente, es blanquecina. Con el tiempo, el centro se observa brillante, con aspecto de porcelana, con atrofia y telangiectasias prominentes[6-7]. Pueden observarse pápulas o lesiones nodulares, aunque de manera más inicial. Tiene un curso crónico y en ocasiones muy recalcitrante, que puede complicarse con ulceración de las lesiones e incluso desarrollar carcinoma epidermoide sobre ellas. Puede haber ulceraciones en un tercio de los pacientes que generalmente se asocian a trauma. Incluso hay reportes de amputaciones por ulceraciones graves. También se ha descrito que pueden presentar fenómeno de Köebner y, en algunos casos, se ha encontrado material extraño dentro de estas lesiones, lo que refuerza la teoría de que el trauma puede jugar un papel importante en el desarrollo de las mismas[8]. Pueden presentarse de forma asintomática, aunque pueden producir prurito, alteraciones en la sensibilidad o dolor. Otras manifestaciones clínicas asociadas incluyen alopecia parcial e hipohidrosis[9].

## HISTOPATOLOGÍA

Se han descrito principalmente dos patrones histológicos: en empalizada y pseudotuberculoide[5]. Sin embargo, es frecuente que las lesiones compartan ambos patrones y que inicialmente los cambios sean tan incipientes que no se pueda caracterizar un patrón específico. En los dos patrones la epidermis es normal, aunque puede estar atrófica.

Patrón en empalizada: El granuloma en empalizada ocurre en forma más frecuente en pacientes con diabetes mellitus. Consiste en una sola o muchas capas de colágeno hialinizado y necrobiótico en los dos tercios inferiores de la dermis, rodeado por un anillo de células inflamatorias en las que predominan los histiocitos no epitelioides, así como un número variable de células gigantes, linfocitos y fibroblastos. Las fibras de colágeno necrobióticas son irregulares en tamaño y forma, con fibras degeneradas junto a fibras regeneradas. A veces pueden hallarse depósitos de lípidos entre los haces de fibras de colágeno alteradas. Este signo se denomina sándwich o de pastel de bodas.

Cuando las lesiones son crónicas pero continúan activas, los cambios característicos son más evidentes en los bordes de las placas y, de manera más tardía se aprecian atrofia de la epidermis, presencia de múltiples telangiectasias en la dermis superficial, así como fibrosis importante desde la dermis hasta los septos del tejido celular subcutáneo. Los vasos

sanguíneos que rodean el colágeno necrobiótico de la NL comúnmente muestran edema de las células endoteliales, fibrosis y hialinización por depósito de glicoproteínas. Aunado a estos cambios se ha reportado la presencia de células gigantes multinucleadas en las paredes de vasos de mediano calibre (granulomas epitelioides) y, en menos de 10% de los casos, se aprecia la presencia de centros germinales, principalmente en dermis profunda o en tejido celular subcutáneo.

Patrón pseudotuberculoide: Consiste principalmente en la presencia de histiocitos epitelioides con incremento en el número de linfocitos, células plasmáticas y células gigantes. El colágeno necrobiótico puede estar presente en menor grado, o incluso ausente. No se asocia con alteraciones vasculares, y existe con menor frecuencia el depósito de lípidos. Otro hallazgo importante es la presencia de cuerpos asteroides, los cuales se han informado en dos casos no asociados a enfermedades infecciosas[11-16].

## DIAGNÓSTICO DIFERENCIAL

Los principales diagnósticos diferenciales clínicos incluyen: granuloma anular, granuloma anular elastolítico de células gigantes, lupus vulgar, morfea, dermatitis por estasis, celulitis, sarcoidosis, liquen escleroso, trauma, sífilis terciaria, radiodermitis, lipogranuloma esclerosante, y enfermedad de Hansen. En la histopatología, es importante diferenciarlo del granuloma anular, así como del nódulo reumatoideo, el sarcoma epitelioide y el xantogranuloma necrobiótico (Tabla 1).

## TRATAMIENTO

Se ha descrito el uso de inmunosupresores para modular la respuesta inmune, con la finalidad de disminuir la reacción granulomatosa. Dentro de este grupo se encuentran los corticosteroides por vía tópica e intralesional[17]. Otros fármacos inmunosupresores tópicos son los inhibidores de calcineurina como el tacrolimus al 0.1% dos veces al día, por 8 semanas, y posteriormente una vez al día, con respuesta (Tabla 2).

## CONCLUSIÓN

Presentamos un caso de necrobiosis lipoídica con manifestaciones clínicas clásicas, asociado a diabetes mellitus insulino-resistente, con respuesta a tratamiento con corticoterapia tópica. El diagnóstico de esta entidad infrecuente requiere un alto índice de sospecha y permite el cribado de enfermedades sistémicas asociadas. La instauración de tratamiento de forma precoz mejora el pronóstico y evita complicaciones asociadas.

**Tabla 1**. Principales diagnósticos diferenciales y sus características clínico-histológicas

| Entidad | Alteraciones prominentes | Contexto clínico |
|---|---|---|
| Necrobiosis lipoidica | Afección difusa. Histiocitos, CGM alternando entre haces de colágeno necrobioticos, asociado a CP, hendiduras de colesterol. (Medio/Profundo) | DM, Intolerancia a carbohidratos, ET |
| Granuloma anular | Mucina central, empalizada periférica de histiocitos, algunos eosinófilos. Puede ser nodular o intersticial. (Superficial). | Puede asociarse a DM, ET, infecciones. |
| Nodulo reumatoideo | Necrosis central, fibrina eosinofila alrededor, con empalizada periférica de histiocitos, linfocitos y algunas CP asociado a proliferación capilar. (Profundo). | 25% se asocia a AR, 11% como manifestación Inicial de AR. LES, EA, HCA. MQ: HLA-DR (+). |
| Xantogranuloma necrobiotico | Nodular o en bandas "tiras de tocino con pimienta". Colageno necrobiotico o degenerado, con focos de histiocitos alrededor; CGMN tipo cuerpo extraño y tipo I hendiduras de Colesterol, células plasmáticas. | Asociado a folículos linfoides. (Medio/ Profundo). 80% GM. |
| Sarcoma epitelioide | Focos de necrosis con células fusiformes en la periferia, atipia celular, mitosis, infiltrante. | Más frecuente en extremidades. |

**Abreviaturas**: CGM (células gigantes multinucleadas), AR (artritis reumatoide), LES (lupus eritematoso sistémico), EA (espondilitis anquilosante), HCA (hepatitis crónica activa), GM (gammapatía monoclonal IgG kappa), ET (enfermedad del tejido conectivo), CP (células plasmáticas). Doi : 10.1016/S1761-2896(16)78236-7

**Tabla 2**. Tratamiento

| Tópicos | Intralesionales | Sistémicos |
|---|---|---|
| Corticosteroides | Corticosteroides | Hidroxicloroquina |
| Inhibidores de calcineurina (Tacrolimus). | Anticuerpos monoclonales anti-TNF-a (Infliximab) | Dimetil-fumarato |
| Retinoides | | Clofazimina |
| "Soak" PUVA | | Talidomida, Acido acetil-salicilico, Pentoxifilina Dipiridamol Anticuerpos monoclonales anti TNF-a (Infliximab/ Etanercept). |

## BIBLIOGRAFÍA


1. O'Toole EA, Kennedy U, Nolan JJ, et al. "Necrobiosis lipoidica: only a minority of patients have diabetes mellitus". Br J Dermatol 1999; 140:283-286.
2. Lynch JM, Barrett TL. "Collagenolytic (necrobiotic) granulomas: part II - the 'red' granulomas". J cutan Pathol 2004; 31: 409-418.
3. Muller SA, Winkelmann RK. "Necrobiosis lipoidica diabeticorum. A clinical and pathological investigation of 171 cases". Arch Dermatol 1966; 93: 272-281.
4. Shimanovich I, Erdmann H, Grabbe J, Zillikens D, Rose C. "Necrobiosis Lipoidica in Monozygotic Twins". Arch Dermatol 2008; Jan, 144(1): 119-120
5. Tokura Y, Mizushima Y, Hata M, Takigawa M. "Necrobiosis lipoidica of the glans penis". J Am Acad Dermatol 2003; 49: 921-924.
6. Eisendle K, Baltaci M, Kutzner H, Zelger B. "Detection of spirochaetal microorganisms by focus floating microscopy in necrobiosis lipoidica in patients from central Europe". Histopathology 2008; 52: 877-884.
7. Elmholdt TR, Sorensen HB, Fogh K. "A severe case of ulcerating Necrobiosis Lipoidica". Acta Derm Venereol 2008; 88: 177-178.
8. Morihara K, Takenaka H, Morihara T, Kishimoto S. "Atypical form of necrobiosis lipoidica associated with lymphoedema". JEADV 2007, 21, 831-833.
9. Imakado S, Satomi H, Iskikawa M, Iwata M, Tsubouchi Y, Otsuka F. "Diffuse necrobiosis lipoidica diabeticorum associated with non-insulin dependent diabetes mellitus". Clin Exp Dermatol 1998; 23: 271-273.
11. Cummins D, Hiatt K, Mimouni D, Vander Kolk C, Cohen C, Nousari C. "Generalized necrobiosis lipoidica treated with a combination of splitthickness autografting and immunomodulatory therapy". Br J Dermatol.
12. Ngo BT, Hayes KD, Di Miao DJ et al. Manifestations of cutaneous diabetic microangiopathy. Am J Clin Dermatol 2005; 6(4): 225-237.
13. Ngo B et al. Skin blood fl ow in necrobiosis lipoidica diabeticorum. International Journal of Dermatology 2008; 47: 54-358.
14. Quimby SR, Müller SA, Schroeter AL. The cutaneous immunopathology of necrobiosis lipoidica. Ach Dermatol 1988; 124: 1364-1371.
15. Santamaría V y cols. Manifestaciones cutáneas de la diabetes mellitus. Revista Fac Med UNAM 2003: 46.
16. Jabbour SA. Cutaneous manifestations of endocrine disorders a guide for dermatologists. Am J Clin Dermatol 2003; 4(5): 315-331.J Dermatol 2004; 43: 852-854.
17. Tan E, Patel V, Berth-Jones J. "Systemic corticosteroids for the outpatient treatment of necrobiosis lipoidica in a diabetic patient". J Dermatol Treat 2007; 18(4): 246-248
18. Patsatsi A, Kyriakou A, Sotiriadis D. "Necrobiosis lipoidica: early diagnosis and treatment with tacrolimus". Case Rep Dermatol 2011 Apr 18; 3(1): 89-93.
19. Eberle FC, Ghoreschi K, Hertl M. "Fumaric acid esters in severe ulcerative necrobiosis lipoidica: a case report and evaluation of current therapies". Acta Derm Venereol 2010; 90(1): 104-106.
20. Benedix F, Geyer A, Lichte V, Metzler G, Rocken M, Strolin A. "Response of ulcerated necrobiosis lipoidica to clofazimine". Acta Derm Venereol 2009 Nov; 89(6): 651-652.
21. Darvay A, Acland KM, Russel-Jones R. "Persistent ulcerated necrobiosis lipoidica responding to treatment with cyclosporine". Br J Dermatol 1999; 141: 725-727.
22. Conte H, Milpied B, Kaloga M, Lalanne N, Belin E, Jouary T, et al. "Treatment of Pre-ulcerative Necrobiosis Lipoidica with Infliximab". Acta Derm Venereol 2011; 91(5): 587-588.
23. Barde C, Laffitte E, Campanelli A, Saurat JH, Thielen AM. "Intralesional Infliximab in noninfectious cutaneous granulomas: Three cases of Necrobiosis Lipoidica". Dermatology 2011; 222(3): 212-216.
24. Hu SW, Bevona C, Winterfield L, Qureshi AA, Li VW. "Treatment of refractory ulcerative necrobiosis lipoidica diabeticorum with infliximab: report of a case". Arch Dermatol 2009 Apr; 145(4): 437-439.
25. Kukreja T, Petersen J. "Thalidomide for the treatment of refractory necrobiosis lipoidica". Arch Dermatol 2006 Jan; 142(1): 20-22.
26. Narbutt J, Torzecka JD, Sysa-Jedrzejowska A, Zalewska A. "Long-term results of topical PUVA in necrobiosis lipoidica". Clin Exp Dermatol 2006 Jan; 31(1): 65-67.
27. Radakovic S, Weber M, Tanew A. "Dramatic response of chronic ulcerating necrobiosis lipoidica to ultraviolet A1 phototherapy". Photodermatol Photoimmunol Photomed 2010 Dec; 26(6): 327-329.
28. Heymann WR. "Necrobiosis lipoidica treated with topical tretinoina". Cutis 1996 Jul; 58(1): 53-54.
29. Alan S. Boyd D. "Tretinoin treatment of necrobiosis lipoidica diabeticorum". Diabetes Care 1999; (22)10: 1753-1754.
30. Moore AF, Abourizk NN. "Necrobiosis lipoidica: an important cutaneous manifestation of diabetes that may respond to antiplatelet therapy". Endocr Pract 2008 Oct; 14(7): 947-948.