ESPONDILODISCITIS POR SALMONELLA: PRESENTACIÓN Y ANÁLISIS DE UNA SERIE DE CASOS

Jorge Luis Téllez, Carla Moya, Sergio Díaz, Victoria Gándara, Carlos Wiersba, Samuel Palais

INTRODUCCIÓN

La espondilodiscitis infecciosa u osteomielitis vertebral, es la infección del disco intervertebral y sus vertebras contiguas. Es una entidad infrecuente en menores de 20 años y presenta su mayor incidencia después de los 70 años[1]. Al menos la mitad de los casos se producen por extensión hematógena de un patógeno, el resto de los casos por inoculación directa. Los factores de riesgo incluyen el uso de drogas endovenosas, diabetes mellitus, procedimientos quirúrgicos previos, enfermedad renal, enfermedad hepática, malignidad, enfermedad cardiovascular e inmunosupresión[2]. El s*taphylococcus aureus* es el patógeno más frecuente, sin embargo, los pacientes inmunosuprimidos o en el pos operatorio pueden contraer infecciones causadas por bacterias Gram negativas (*E. coli, P. aeruginosa, K. pneumoniae*) y especies de *Candida*[3].

La espondilodiscitis por especies de *salmonella* es sumamente rara, en la mayoría de los casos es secundaria a la extensión hematógena después de un episodio de bacteriemia. A continuación, presentamos 2 casos clínicos de espondilodiscitis por salmonella. El primero corresponde al de una mujer de 79 años con diagnóstico de sepsis por salmonella asociada a espondilodiscitis de las vértebras cervicales. El segundo, un hombre de 53 años con afectación dorsal espontánea sin factores predisponentes de riesgo.

Palabras claves: *Sallmonella,* espondilitis, discitis

PRESENTACIÓN DEL PRIMER CASO

Una mujer de 79 años de edad es llevada al servicio de urgencias por disnea en reposo de aproximadamente 3 horas de evolución, de aparición súbita posterior a un episodio de dolor cervico-dorsal punzante de moderada intensidad, exacerbado por los movimientos, no referido a otras zonas, sin síntomas neurovegetativos ni respiratorios asociados. El dolor se autolimitó en intensidad en las siguientes horas. Tiene historia de talasemia menor y leucemia mielomonocítica crónica con superposición de un síndrome mielodisplasico en tratamiento con azacitidina. Funcionalmente limitada por sus comorbilidades y con un grado de dependencia moderado a severo.

Hallazgos clínicos

Al ingreso normotensa, taquipneica y taquicardica, saturando 94% con máscara venturi al 28%. Subfebril con 37,7°C axilar y somnolienta, Glasgow 14/15, distensión yugular 1/3 y crepitantes en base derecha, sin soplos cardíacos ni edemas en miembros inferiores, no se encontró déficit motor ni sensitivo en la valoración neurológica. Evidencia electrocardiográfica de una taquicardia sinusal sin signos isquémicos agudos. En las pruebas de laboratorio destacan un hematocrito de 27% y Hemoglobina de 8,5 mg/dL con leucocitosis de 35.000 sin alteración de las plaquetas, eritrosedimentación 91 mm/hr, PCR 4 mg/dL, hiponatremia moderada (125 meq/L), biomarcadores de injuria miocárdica negativos. Leve hiperbilirrubinemia directa sin alteración de las transaminasas. Sedimento urinario no inflamatorio. Gasometría arterial con hipoxemia leve e hipocapnia. En la angio TC de tórax al ingreso se observó cardiomegalia con signos de hipertensión pulmonar pasiva, fenómenos atelectásicos a predominio basal, escaso derrame pleural laminar derecho y un tenue patrón en vidrio esmerilado bilateral, descartándose por éste método trombo embolismo pulmonar. La ecografía abdominal reveló hepatoesplenomegalia sin cambios significativos respecto al último control ecográfico rutinario por su antecedente hematológico. Se realizan 2 hemocultivos y se inicia cobertura antibiótica empírica con piperacilina-tazobactam. La paciente presentó recurrencia del dolor axial focalizándose en región cervical, dolor reproducible a la palpación y percusión digital de los cuerpos vertebrales, sin déficit motor ni sensitivo en extremidades superiores, sin evidencia de lesiones en la piel, por lo que se realiza una RMN contrastada cervical y dorsal observándose alteración de la intensidad de señal de los cuerpos vertebrales, signos de espondiloartrosis

[1] Servicio de Clínica Médica. Hospital Privado de Comunidad, Córdoba 4545. (B7602CBM). Mar del Plata, Argentina.
Correspondencia a: Dr Jorge L. Téllez, jtellez22@unab.edu.co

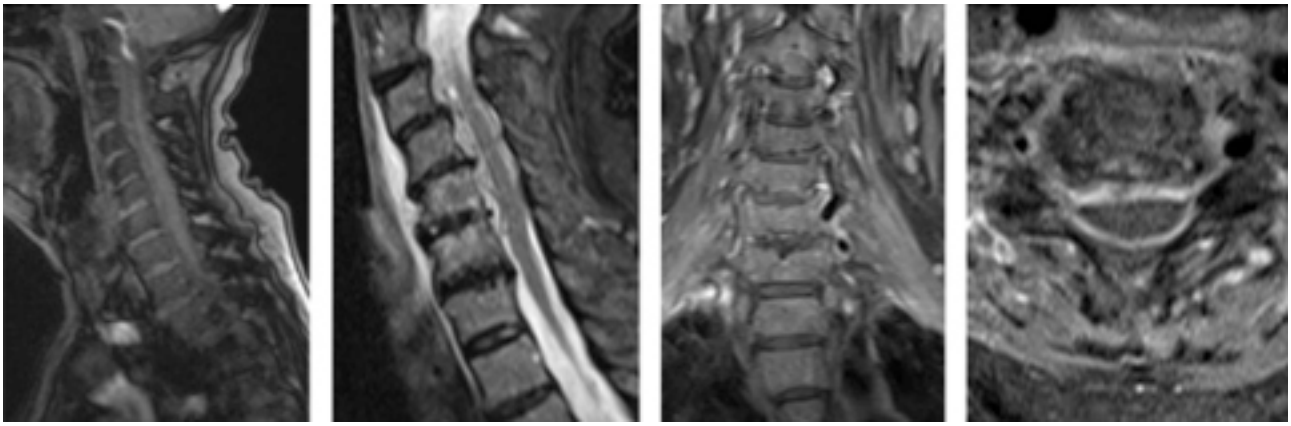

Figura 1. Imagen por RMN de columna cervical. H hiperintensidad de señal del disco intervertebral C5-C6 en secuencias sensibles al líquido. Tras la administración de contraste endovenoso se observó refuerzo intra raquídeo, epidural desde C1 a C6.

con pinzamiento intersomático múltiple, osteofitos marginales y deshidratación discal con anillos fibrosos protruyentes en varios niveles. Leve espondilolistesis C3-C4 e hiperintensidad de señal del disco intervertebral C5-C6 en secuencias sensibles al líquido. Tras la administración de contraste endovenoso se observó refuerzo intra raquídeo, epidural desde C1 a C6 (Figura 1). Tras obtener el crecimiento de Salmonella spp en 2/2 hemocultivos se ajustó antibioticoterapia a ciprofloxacina con adecuada evolución clínica. La ecocardiografía transtorácica mostró una fracción de eyección conservada, hipertrofia excéntrica del ventrículo izquierdo con cavidades derechas dilatadas, insuficiencia tricúspide moderada a severa e hipertensión pulmonar severa, no se observaron imágenes sugerentes de vegetación. La edad y comorbilidades de la paciente desestimularon la realización de procedimientos invasivos como punción o drenaje quirúrgico.

PRESENTACIÓN DEL SEGUNDO CASO

Masculino de 53 años de edad con antecedente de hipertensión arterial (HTA) sin tratamiento farmacológico en la actualidad, controlado con la modificación de estilos de vida, sin historia de traumatismos previos, cirugías ni procedimientos odontológicos en los últimos meses, no usuario de sustancias recreativas ni fármacos endovenosos. Consulta por 2 semanas de evolución de episodios febriles recurrentes de 38-39°C axilar asociados a temblores finos y decaimiento del estado general. Un mes atrás, aproximadamente, presentó un cuadro diarreico autolimitado no disentérico posterior a la ingesta de alimentos durante un viaje fuera de la ciudad.

Alrededor de la primera semana del inicio de los síntomas a pesar del tratamiento sintomático con diclofenac a dosis óptima inicia con dolor de moderada intensidad a nivel de columna dorsal y paravertebral derecha limitante para actividades de la vida diaria. El paciente es valorado por el servicio de neurocirugía de manera ambulatoria, quien posterior a la valoración clínica solicita un estudio imagenológico. Los hallazgos en la RMN dorso lumbar solicitada fueron llamativos.

Hallazgos clínicos

Al momento de su internación se encuentra en aparentes buenas condiciones, sin alteración en sus parámetros vitales, con facies de dolor a la flexión y extensión dorso lumbar con mínima restricción para los arcos de movimiento, no se evidencia alteración de reflejos superficiales y osteotendinosos, la sensibilidad tanto superficial como profunda y la fuerza muscular estaban conservadas globalmente.

En el laboratorio solicitado al ingreso no se observó alteración en el hemoleucograma, la función renal, la función hepática ni el medio interno, ELISA para VIH negativo, el sedimento de orina no mostró signos de actividad inflamatoria, PCR 8,1 mg/dL y la ERS 80 mm/hr. En la RMN de columna destaca la hiperintensidad de señal en STIR del disco intervertebral y cuerpos vertebrales D6-D7, con pérdida de la interfase disco-platillo vertebral en T1 (Figura 2). A pesar de la cobertura antibiótica con ceftriaxona vancomicina, con niveles de vancocinemia adecuados, los parámetros inflamatorios persistieron elevados con cierre de hemocultivos 3/3 negativos, motivo por el cual se realizó punción bajo TC de donde se obtuvo crecimiento de *Salmonella spp* en el material de punción, BAAR y micológico en material de cultivo fueron negativos. El paciente recibió posteriormente tratamiento con ciprofloxacina

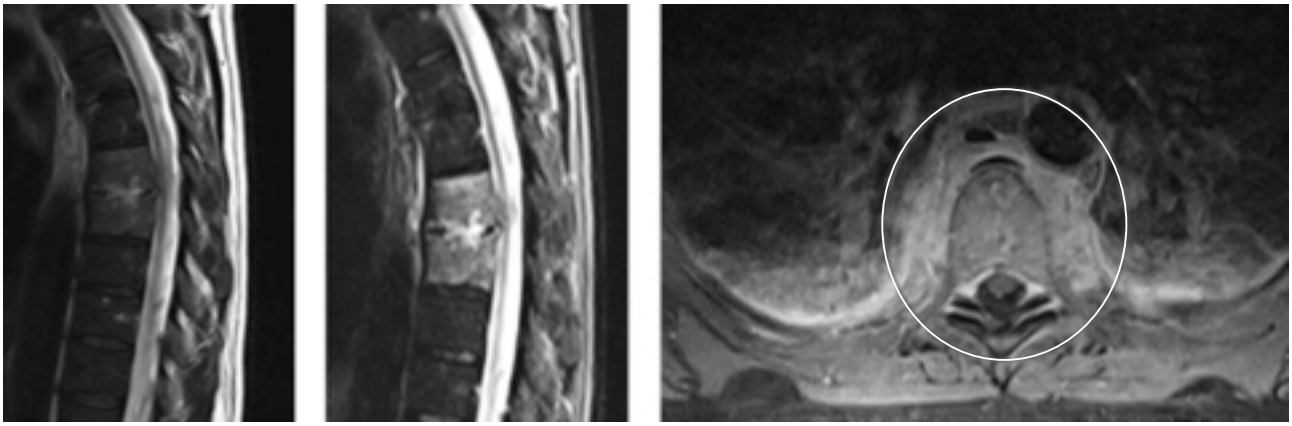

Figura 2. Imagen por RMN de columna que revela el compromiso de las placas terminales vertebrales adyacentes y disco intervertebral en un hombre de 53 años con dolor dorsal y fiebre de evolución aguda. A. Hiperintensidad anoraml en T2 sagiral del disco intervertebral. B. Corte sagital en STIR revela la hiperintensidad de señal del disco intervertebral y cuerpos vertebrales D6-D7. C. Compromiso inflamatorio de partes blandas perivertebrales y a nivel intraraquídeo / extradural en los niveles descritos.

con una favorable evolución clínica. La valoración eco cardiográfica transtorácica mostró dilatación leve de la aurícula izquierda, fracción de eyección del ventrículo izquierdo conservada, no hubo presencia de imágenes endocavitarias sugestivas de vegetaciones.

DISCUSIÓN

La espondilodiscitis infecciosa o piógena, es la infección bacteriana o fúngica de los cuerpos vertebrales la cual puede comprometer los espacios intervertebrales adyacentes. La infección puede ocurrir debido a diseminación hematógena, inoculación directa o extensión por contigüidad4. Se ha reportado una incidencia de 2.4 casos por 100.000 personas e incrementa con la edad. Puede ir de 0.3 por 100.000 personas <20 años a 6.5 por 100.000 mayores de 7 años[5,6]. Los factores de riesgo incluyen cualquier estado de inmunosupresión, enfermedad coronaria, malignidad, uso de drogas endovenosas, endocarditis y procedimientos quirúrgicos previos (incluyendo cirugías espinales y trasplantes de órganos). El sitio de afección más frecuente es la columna lumbar (48%), dorsal (35%) y cervical (6.5%)[7]. El staphylococcus aureus y la Escherichia coli son causas comunes de osteomielitis vertebral nativa (OVN), mientras que los estafilococos coagulasa negativa y *Propionibacterium acnes* están asociados con mayor probabilidad a infecciones en pacientes con cirugía espinal previa[8]. Dentro de las infecciones endémicas se debe recordar la posibilidad de *Mycobacterium tuberculosis* como la causa más común de OV granulomatosa, y la *Brucella.* En los pacientes inmunocomprometidos puede producirse infección por micobacterias no tuberculosas, Mycobacterium avium complex y otros, como P*seudomonas aeruginosa, Haemophilus influenzae* y *Klebsiella* pneumoniae[9]. Las fuentes de extensión hematógena pueden incluir infecciones de piel y tejidos blandos, infecciones genitourinarias, endocarditis infecciosa, infecciones del tracto respiratorio y sitios de venopunción.

Las infecciones por Salmonella son con frecuencia adquiridas por la ingesta de agua o alimentos contaminados. Las complicaciones extra intestinales de una bacteriemia secundaria son poco frecuentes (5-10% de todos los pacientes)[10,11] y el compromiso osteoarticular más aún, menos del 0.5% de los casos[12], lo que puede llevar al sub diagnóstico considerando que pocas veces se puede reconocer el historial de diarrea previo al inicio de los síntomas y que las manifestaciones no gastrointestinales pueden presentarse semanas o meses después de la infección ocurriendo inclusive en ausencia de fiebre o gastroenteritis[13]. Respecto al mecanismo patogénico se cree que microinfartos intestinales favorecen la translocación bacteriana y extensión hematógena de la bacteria, lo cual junto a condiciones como la alteración de la integridad estructural ósea y la depresión del sistema inmune favorecen la siembra a nivel vertebral, sin embargo, se desconoce con exactitud el mecanismo. Otros casos han sido tradicionalmente asociados a la diseminación por contigüidad de un aneurisma micótico adyacente[14].

En nuestro reporte contrastan dos escenarios clínicos. El primero el de una mujer con varios factores de riesgo para una respuesta inmunológica inadecuada; la edad y grado relativo de inmunsenecensia, la comorbilidad hematológica y la exposición a fármacos inmunosupresores. Esta paciente, 4 meses previos al inicio del fármaco desmetilante recibió tratamiento con corticoide oral a dosis intermedias asociado a hidroxiurea, y aunque no se iden-

tificaron síntomas gastrointestinales previo al cuadro clínico su presentación nos sugiere una probable bacteriemia secundaria a translocación bacteriana en una paciente con uso crónico de supresores de la acidez gástrica, en quien el germen encontraría un terreno osteoarticular propicio para su impactación, la degeneración anatómica secundaria a la artrosis. En el segundo caso, un paciente relativamente sano y sin factores de riesgo predisponentes con afección lumbar espontánea, es probable la siembra axial del patógeno posterior a una infección gastrointestinal. Sin historia de comorbilidades de riesgo, procedimientos quirúrgicos ni de venopunción previos se reduce el espectro de posibilidades a la hipótesis de extensión hematógena de la Salmonella tras la penetración intestinal asintomática u oligosintomática seguida por un largo período de incubación como ha sido reportado en otros casos.

En conclusión, la osteomielitis vertebral sigue siendo un diagnóstico que amerita al grado de sospecha. Aunque clásicamente se reconoce el dolor cervical o lumbar, la fiebre y los déficits neurológicos como elementos sugestivos, sólo son reportados en un tercio de los casos, y las manifestaciones dependerán en gran medida del nivel de la lesión. A la fecha, el mejor elemento diagnóstico, radiológicamente hablando, es la hipointensidad mal definida de la medula vertebral en T1WI con pérdida de la definición de la placa terminal a ambos lados del disco en la RMN, puede haber perdida de la altura del disco, anormalidades en la señal, alteración de la señal medular (mal definida) y colapso vertebral. Una gran proporción de casos se presentarán con un infiltrado inflamatorio a nivel de tejidos blandos epidural/paraespinal. La clave para el diagnóstico etiológico sin duda es la identificación del microrganismo en líquidos o muestras de tejidos[15].

BIBLIOGRAFÍA

1. Gouliouris T, et al: Spondylodiscitis: update on diagnosis and management. J Antimicrob Chemother 2010; 65: pp 11-24.
2. Krogsgaard M.R., Wagn P., and Bengtsson J.: Epidemiology of acute vertebral osteomyelitis in Denmark: 137 cases in Denmark 1978-1982, compared to cases reported to the National Patient Register 1991-1993. Acta Orthop Scand 1998; 69: pp. 513-517
3. Aagaard T., Roed C., Dragsted C., and Skinhøj P.: Microbiological and therapeutic challenges in infectious spondylodiscitis: a cohort study of 100 cases, 2006-2011. Scand J Infect Dis 2013; 45: pp. 417-424
4. SPILF: Primary infectious spondylitis, and following intradiscal procedure, without prothesis. Recommendations. Med Mal Infect 2007; 37: pp. 573-583
5. Boody BS, Jenkins TJ, Maslak J, Hsu WK, Patel AA. Vertebral Osteomyelitis and Spinal Epidural Abscess: An Evidence-based Review. J Spinal Disord Tech. 2015 Jul;28(6):E316-27
6. Berbari EF, Kanj SS, Kowalski TJ, et al. Infectious Diseases Society of America. 2015 Infectious Diseases Society of America (IDSA) Clinical Practice Guidelines for the Diagnosis and Treatment of Native Vertebral Osteomyelitis in Adults. Clin Infect Dis. 2015 Sep 15;61(6):e26-46.
7. Mylona E et al: Pyogenic vertebral osteomyelitis: a systematic review of clinical characteristics. Semin Arthritis Rheum. 39(1):10-7, 2009
8. Zimmerli W. Clinical practice. Vertebral osteomyelitis. N Engl J Med. 2010 Mar 18;362(11):1022-9.
9. Berbari EF, Stecklebert JM, Osmon, DR. Osteomyelitis. In: Mandell GL, Bennet JE, Dolin R, eds. Mandell, Douglas, and Bennett's Principles and Practice of Infectious Diseases. 8th ed. New York, NY: Saunders; 2014: 1318-1327.
10. Santos EM, Sapico FL. Vertebral osteomielitis due to salmonellae: report of two cases and review. Clin Infect Dis. 1998; 27: 287-95.
11. Cohen JI, Bartlett JA, Corey GR. Extra-intestinal manifestations of salmonella infections. Medicine (Baltimore). 1987; 66: 349-88.
12. Ozturk C, Tezer M, Mirzanli C, Bilen FE, Aydogan M. et al., An uncommon cause of paraplegia: Salmonella spondylodiskitis. J Spinal Cord Med. 2006; 29: 234-236
13. Saphra I, Winter JW. Clinical manifestations of salmonellosis in man; an evaluation of 7779 human infections identified at the New York salmonella Center. N Engl J Med 1957;256:1128–34
14. Learch TJ, Sakamoto B, Ling AC, et al. Salmonella spondylodiscitis associated with a mycotic abdominal aortic aneurysm and paravertebral abscess. Emerg Radiol 2009;16:147–50.
15. Amritanand R, Venkatesh K, Sundararaj G. Salmonella spondylodiscitis in the immunocompetent: our experience with eleven patients. Spine (Phila Pa 1976) 1976;35:E1317–21