PANCREATITIS AGUDA RECURRENTE EN PACIENTE PEDIÁTRICO COLECISTECTOMIZADO

Juan Miguel Maldonado, Matías Javier Turchi MJ[1], Sergio Polliotto[2], Diego Uriel Abrego[2], Miguel Angel Statti[1]

RESUMEN

Antecedentes: La Pancreatitis aguda en niños es una patología poco estudiada y con incidencia en aumento. Si bien el tratamiento estándar seria al igual que en el adulto la colecistectomía laparoscópica, aún resta de estudios para demostrar el momento óptimo de la cirugía. Si bien las causas de pancreatitis aguda son diferentes a la de los adultos, el origen biliar sigue siendo frecuente.
Presentación de caso: Se presenta paciente de sexo femenino de 13 años de edad con antecedente de pancreatitis aguda por la cual fue colecistectomizada en otra institución hace 12 días que consulta por dolor abdominal y una amilasa pancreática aumentada.
Conclusión: Una de las causas de PA recurrente es el remanente vesicular y resulta difícil de diagnosticar, requiriendo la realización de múltiples estudios diagnósticos. Es también es un gran desafío a la hora de su resolución quirúrgica
Número de Palabras: PA: Pancreatitis aguda; CL: Colecistectomía laparoscópica; VBR: vesícula biliar remanente; LV: Litiasis vesicular; CST: Colecistectomía subtotal; CIO: Colangiografia intraoperatoria; ERCP: Colangiopancreatografia endoscópica retrograda

INTRODUCCIÓN

En los últimos 20 años se ha notado un aumento en la incidencia y en el número de ingresos de niños con pancreatitis aguda (PA)[1].La causa subyacente del aumento tanto de la PA como de la litiasis vesicular (LV) aún no se ha determinado, pero es probable que, al menos en parte, esté relacionada con el aumento de los niveles de obesidad infantil[2]. Los factores de riesgo en el grupo pediátrico son amplios y parecen ser sorprendentemente diferentes en comparación con los pacientes adultos[3].

Estudios recientes estiman la incidencia de PA en en ~ 1 / 10,000 niños por año, que se acerca a las incidencias reportadas en adultos[4].

Las principales causas de PA en niños son anomalías del sistema biliar, medicamentos y enfermedades sistémicas, sin embargo hasta un 30% de los casos de PA en niños puede atribuirse a LV que provocan obstrucción del conducto pancreático[1], al igual que en los pacientes adultos.

Todos los niños que presenten dolor abdominal, náuseas y / o vómitos combinados o como síntomas aislados deben ser evaluados en busca de PA junto con una historia clínica y un examen físico completos[3].

[1] Servicio de Cirugía General; [2] Servicio de Cirugía Pediátrica. Hospital Privado de Comunidad, Córdoba 4545. (B7602CBM). Mar del Plata, Argentina.
Correspondencia: Dr. Juan Miguel Maldonado;
E-mail: juanmiguelsl13@gmail.com

La (CL) es el estándar de oro actual para la LV y para la PA de origen biliar[5]. El momento óptimo para la CL por PA de origen biliar puede ser dentro de la internación para la variante leve y diferida en los casos graves [4].

La colecistectomía subtotal (CST), puede realizarse intencionalmente en situaciones de inflamación severa, anatomía poco clara o riesgo de hemorragia como en la hipertensión portal. Otras veces la vesícula biliar remanente (VBR) puede haberse dejado atrás involuntariamente debido a la identificación inexacta de la anatomía, sin poder lograr la visión crítica de seguridad, generalmente en presencia de inflamación y fibrosis.

En algunos pacientes, la VBR puede continuar albergando o desarrollar posteriormente patología como litiasis, inflamación, fistula con estructuras adyacentes o PA y dar lugar a síntomas que requieren tratamiento[5].

La presentación más común de los pacientes con VBR es el cólico biliar típico recurrente que se asemeja al dolor previo a la colecistectomía inicial.

El diagnóstico de VBR sigue siendo dificultoso y si no se sospecha, puede someterse al paciente a una batería de investigaciones médicas innecesarias.

El tratamiento de la VBR sintomática es la CL completa. Esta puede ser técnicamente muy exigente, ya que estos pacientes suelen tener antecedentes de patología vesicular compleja que se ve agravada por las adherencias debidas a la cirugía inicial.

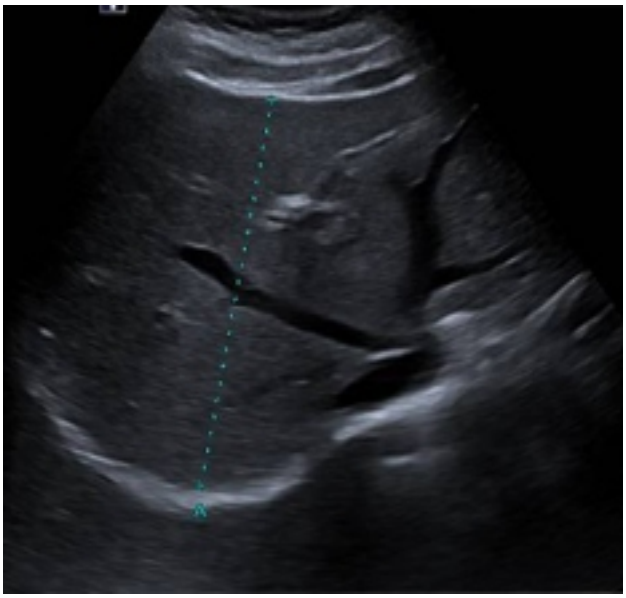

Figura 1. Ecografía de Abdomen.

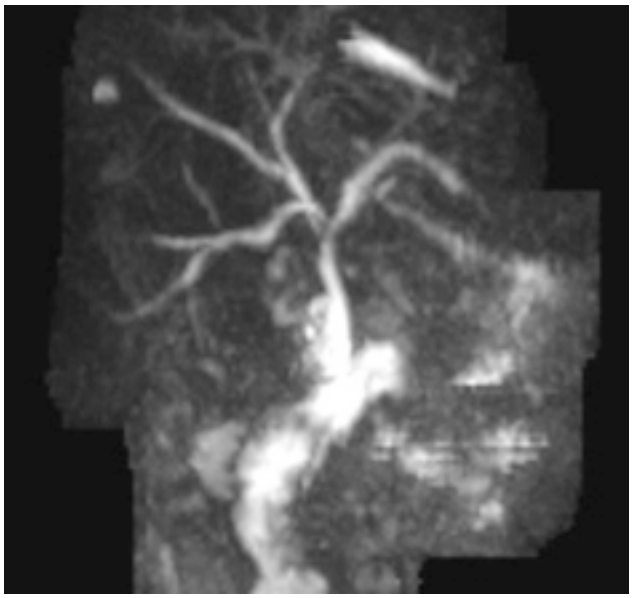

Figura 2. Colangioresonancia magnética.

CASO CLÍNICO

Presentamos una paciente femenina de 13 años de edad con antecedentes de PA por lo cual se le realizó CL en otra institución.

Intercurre a los 12 días del postoperatorio con dolor abdominal en epigastrio, hipocondrio derecho con signo de Murphy positivo e intolerancia oral.

En la ecografía de abdomen (fig. 1) se observó vesícula biliar ausente, vía biliar y conducto colédoco de calibre conservado sin imágenes endoluminales. En el laboratorio se evidenció una FAL: 218 UI/L (V.R.: 0-186), GOT: 492 UI/L (V.R.: 4-31), GPT: 287 UI/L (V.R.: 4-32), BT: 2.02 mg/dl (V.R.: 0-0.9), BD: 1.36 mg/dl (V.R.: 0-0.3), compatible con colestasis y una amilasa pancreática de 933 UI/L (V.R.: 13-53), marcadora de PA.

En la colangioresonancia (fig. 2) se evidenció la vesícula biliar ausente, la vía biliar intrahepática levemente dilatada, el conducto hepático común y colédoco de calibre conservado (7 mm) y el páncreas sin particularidades.

Se inició tratamiento médico de su PA con buena respuesta clínica. Al quinto día de internación se realiza una tomografía de abdomen. En la misma se observó vesícula biliar ausente, leve dilatación de vía biliar intra y extrahepática sin imágenes endoluminales en su interior y el páncreas sin particularidades.

La paciente continúa con buena evolución y tolerancia oral progresiva hasta el día 9, donde intercurre nuevamente con dolor abdominal sin repercusión de su estado general. En el laboratorio presentó una amilasa pancreática de 1154 UI/L (V.R.: 13-53). Se interpreta el cuadro como una reagudización de su PA y se decide continuar en ayuno por 72 horas para nuevo control de laboratorio con parámetros inflamatorios.

Normalizados los parámetros inflamatorios se decidió realizar colangioresonancia (fig. 4) con secuencias y planos de corte apropiados a la región a evaluar y reconstrucciones tridimensionales. En ella se evidencia a nivel de la fosa vesicular una imagen con intensidad de señal de líquido, lobulada y heterogénea compatible con bacinete vesicular.

Con estos hallazgos se decide realizar videolaparoscopia diagnostica con eventual resección de muñón vesicular con colangiografía intraoperatoria (CIO).

Figura 3. Tomografía de abdomen

Figura 4. Colangioresonancia magnética. Flecha indica imagen que podría corresponder a bacinete vesicular[10].

En la cirugía (video) hallamos un muñón vesicular con litiasis, se realizó disección de adherencias y liberación del bacinete hasta lograr visión crítica de seguridad. Posteriormente realizamos apertura de conducto cístico y colocación de catéter para CIO donde se evidencia vía biliar de 9 mm sin imágenes endoluminales con buen pasaje de contraste hacia duodeno. Se realizó clipado de cístico y arteria cística con posterior sección de los mismos, y se finalizó con la colecistectomía de cuello a fondo y extracción de pieza operatoria protegida en bolsa.

La paciente evolucionó favorablemente, tolerando dieta oral de forma progresiva y al cuarto día postoperatorio es dada de alta.

DISCUSIÓN

La etiología de la PA en los niños es diversa. El trauma abdominal es la causa más frecuente de PA de acuerdo a varias series (20-33%), seguido de la etiología idiopática (20-35%), litiasis biliar y drogas. Las causas infecciosas (CMV, P*aramixovirus*, *coxsackie B*, varicela, *Salmonella typhi*, *Campylobacter*, etc), las causas congénitas, las causas secundarias a procedimientos invasivos de la papila (CPRE) y las causas metabólicas son menos frecuentes. En pediatría es importante destacar la fibrosis quística, el síndrome de Reye y las anomalías estructurales congénitas (páncreas divisum) en el estudio de un niño con PA[7].

Entre el 5,4% y el 32,6% de los casos de pancreatitis infantil se deben a patología litiásica vesicular. Aunque la PA en niños suele ser leve, la incidencia de episodios recurrentes antes de la colecistectomía es alta (60%), y puede estar asociada con una morbilidad y mortalidad significativas[8].

Hay pocos estudios en niños que demuestren el beneficio de la CL temprana en PA, de estos, en un estudio estadounidense informaron una tasa de recurrencia del 36,8% de PA asociada con una colecistectomía tardía, que podría prevenirse operando dentro del ingreso[9].

El tratamiento quirúrgico óptimo de la pancreatitis por cálculos biliares en niños no está bien definido, pero se podría suponer que debe imitar la práctica en adultos dada la fisiopatología similar[9].

CONCLUSIÓN

El remanente vesicular puede ser causa de PA recurrente y resulta difícil de diagnosticar, requiriendo la realización de múltiples estudios diagnósticos. Es también un gran desafío a la hora de su resolución quirúrgica debido a la anatomía previa dificultosa y adherencias Postquirúrgicas.

CONFLICTOS DE INTERÉS

Los autores de esta publicación declaran no tener conflictos de interés ni afiliaciones políticas o empresariales para declarar.

BIBLIOGRAFIA.

1. Shukla-Udawatta M, Madani S, Kamat D. An Update on Pediatric Pancreatitis. Pediatr Ann. 2017 May 10;46(5):e207–11.
2. Donnelly S. Gallstone Disease and Cholecystectomy in Children and Adolescents With Obesity [Internet]. Vol. 8, Journal of Pediatric Surgical Nursing. 2019. p. 55–7.
3. Uc A, Husain SZ. Pancreatitis in Children. Gastroenterology. 2019 May;156(7):1969–78.
4. Pohl JF, Uc A. Paediatric pancreatitis. Curr Opin Gastroenterol. 2015 Sep;31(5):380–6.
5. Singh A, Kapoor A, Singh RK, Prakash A, Behari A, Kumar A, et al. Management of residual gall bladder: A 15-year experience from a north Indian tertiary care centre. Ann Hepatobiliary Pancreat Surg. 2018 Feb;22(1):36–41.
6. van Dijk AH, Donkervoort SC, Lameris W, de Vries E, Eijsbouts QAJ, Vrouenraets BC, et al. Short- and Long-Term Outcomes after a Reconstituting and Fenestrating Subtotal Cholecystectomy [Internet]. Vol. 225, Journal of the American College of Surgeons. 2017. p. 371-9. Available from: http://dx.doi.org/10.1016/ j. jamcollsurg. 2017.05.016
7. Argollo M P, García B C, Harris D PR. Pancreatitis aguda recurrente, caso clínico. Rev Chil Pediatr. 2007;78(2):169–75.
8. Wilkinson DJ, Mehta N, Hennessey I, Edgar D, Kenny SE. Early cholecystectomy in children with gallstone pancreatitis reduces readmissions. J Pediatr Surg. 2015 Aug;50(8):1293–6.
9. Knott EM, Gasior AC, Bikhchandani J, Cunningham JP, St Peter SD. Surgical management of gallstone pancreatitis in children. J Laparoendosc Adv Surg Tech A. 2012 Jun;22(5):501–4.
10. Video: https://www.youtube.com/watch?v=eiIdPPcYFTs&feature=youtu.be