CARDIOMIOPATÍA INDUCIDA POR MONÓXIDO DE CARBONO

Samuel David Palais[1], Sofia Vidal[1], Alejandra Ferro[1], Alvaro Facta [1]

RESUMEN

La intoxicación por monóxido de carbono constituye una de las principales causas de morbilidad y mortalidad a nivel mundial. Los órganos más comúnmente afectados son el sistema nervioso central y el cardiovascular debido al gran consumo de oxígeno de ambos.

La Cardiomiopatía (CMP) inducida por monóxido de carbono (CO) tiene una prevalencia variable rondando entre el 3 al 28% según diferentes series. Los mecanismos fisiopatológicos más aceptados de la misma son el aturdimiento miocárdico secundario al exceso de catecolaminas, la hipoxia histotóxica y la miocarditis tóxica[1].

Los fenotipos de presentación son 3: el tipo 1 con función sistólica normal, el tipo 2 disfunción sistólica global siendo el de mayor prevalencia y el tipo 3 con anomalías regionales de la motilidad parietal que excede al territorio de las arterias coronarias, similar a la cardiomiopatía de takotsubo[2,3].

El manejo en todo paciente con intoxicación por monóxido de carbono requiere la realización de un electrocardiograma (ECG) y analítica con enzimas cardiacas para detectar la CMP inducida por CO, seguido de ecocardiografía transtorácica (ETT) para diferenciar los distintos fenotipos y luego realizar el seguimiento según corresponda[4].

El tratamiento inicial es la oxigenoterapia y el tratamiento correspondiente para la insuficiencia cardiaca.(4)

En general los pacientes que cursan con CMP inducida por CO tienen buen pronóstico a largo plazo y el mismo depende de la afectación inicial, la presencia de complicaciones neurológicas asociadas y del tiempo en que se demora entre el diagnóstico y el inicio del tratamiento[4].

Presentamos a continuación un caso clínico de un paciente que presenta intoxicación por monóxido de carbono complicada con cardiomiopatía inducida por monóxido de carbono

CASO CLÍNICO

Paciente de 27 años sin antecedentes personales, es traído por su esposa por encontrarlo en su domicilio con deterioro del sensorio asociado a varios episodios de síncope 48 horas previas.

En guardia por sospecha de intoxicación por monóxido de carbono se activa protocolo. Se realizan gases arteriales que evidencian acidosis respiratoria, Carboxihemoglobina 16% (VR 0.1-2.5%) y se decide internación en el servicio de clínica médica.

Al examen fisico se encontraba normotenso TA 120/70 mmhg, FR 16 pm, FC 90 lpm, Saturación 97% con máscara de reservorio con flujo al 100%. Lúcido, orientado en tres esferas, colabora al examen físico. Buena entrada de aire bilateral, buena mecánica ventilatoria, sin ruidos agregados. R1-2 presente en 4 focos, normofonéticos, sin soplos, sin signos de falla de bomba.

Se completa analítica: Creatinina 1.26 mg/dl, Glucemia 217 mg/dl, Troponina T ultrasensible (TTus) 188 ng/dl ,Creatininsfokinasa (CPK) 3247 UI/l.

Se realiza electrocardiograma (ECG) que evidencia ritmo sinusal, eje eléctrico conservado, Supradesnivel del segmento ST cóncavo difuso. (Figura 1). Radiografía de tórax sin particularidades.

Ante dichos hallazgos se solicita interconsulta a nuestro servicio para valoración del paciente. Se realizó ecocardiografía doppler al pie de la cama que evidenció: Disfunción moderada del Ventrículo izquierdo (FEY 38%) por hipoquinesia global. Función sistolica del ventrículo derecho conservada. Aurículas con diámetros conservados, cavidades no dilatadas. Sin valvulopatías significativas (Figura 2).

Se repite a las 2 y a las 4 horas Carboxihemoglobina 3,8 - 2,5% respectivamente y curva de TTus 144 ng/dl , NT pro BNP 3000 Pc/ml.

Se interpreta el cuadro MCP inducida por CO. Se decide traslado a unidad coronaria para monitoreo y tratamiento.

El paciente presenta evolución favorable, sin descompensación hemodinámica. A las 48 horas se repite nuevo ECG (ver figura 3) ecocardiograma doppler color que evidencia mejoría completa de los trastornos de motilidad y función sistólica del Ventrículo

[1]Servicio de Cardiología. Hospital Privado de Comunidad, Córdoba 4545 (B7602CBM). Mar del Plata.

Figura 1. ECG de 12 derivaciones al ingreso. Se observa ritmo sinusal, regular, eje electrico conservado. Supradesnivel del Segmento ST difuso sin cambios especulares.

izquierdo conservada FEY 68% (ver figura 4).

Por presentar buena evolución se decide alta hospitalaria y control por consultorio externo.

DISCUSIÓN

La intoxicación por monóxido de carbono constituye una de las principales causas de mortalidad y morbilidad a nivel mundial. Los órganos que son afectados debido al mayor consumo de oxigeno son: el sistema nervioso central (desde cefalea y lipotimia hasta convulsiones y coma) y el sistema cardiovascular. Las afecciones cardiovasculares reportadas más frecuentemente son las arritmias, la cardiomiopatía, el edema pulmonar, insuficiencia cardiaca y el infarto agudo de miocardio[1].

Los principales mecanismos de toxicidad por CO son múltiples: Hipoxia anémica por formación del complejo Carboxihemoglobina, presentando una afinidad 250 veces mayor a la hemoglobina que el oxígeno, desplazamiento de la curva de disociación de la oxihemoglobina hacia la izquierda, unión del CO a proteínas intracelulares favoreciendo la producción de especies reactivas de oxígeno, entre otras[4].

La definición de CMP inducida por CO incluye: 1) Hipoquinesia, aquinesia o disquinesia transitoria de los segmentos medios con o sin afectación apical luego de intoxicación aguda por CO; 2) afecciones parietales que se extienden al territorio de una coronaria; 3) ausencia de estenosis luminal coronaria >50%; nueva anormalidad en el ECG o moderada elevación de enzimas cardiacas; completa recuperación de las anormalidades parietales[2].

La incidencia de CMP por CO varía según las series publicadas desde 3% al 28% de los pacientes[1,2].

Los hallazgos clínicos y la fisiopatología de la cardiomiopatía inducida por CO no están completamente definidos, pero se cree que es causada por la hipoxia miocárdica y el posible efecto directo del CO sobre el miocardio. El mecanismo básico podría ser el aturdimiento miocárdico. La causa más probable del mismo consiste en el aumento de la concentración de catecolaminas, similar a lo que sucede en la miocardiopatía de takotsubo (Figura 4). El exceso de catecolaminas desencadena un cambio en las señales de

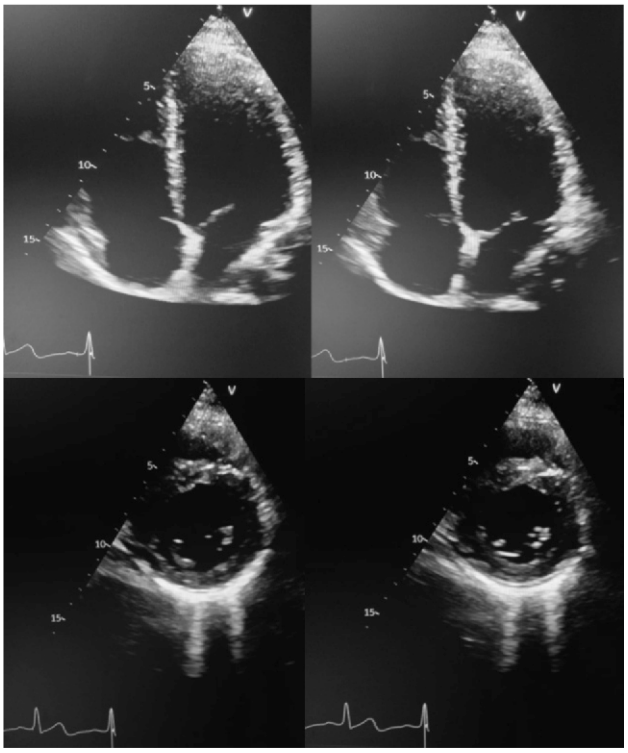

Figura 2. Ecocardiograma transtorácico realizado al ingreso. Imágenes 4 cámaras en diástole y sístole respectivamente (imágenes superiores)y eje corto a nivel medial en diástole y sístole(imágenes inferiores) Se evidencia hipoquinesia global, disfunción ventricular izquierda moderada(Fey estimada por Simpson 38%).

Gs a G1 en los receptores B2 adrenérgicos miocárdicos, resultando en un efecto inotrópico negativo. Este efecto es mayor en el miocardio apical debido a la mayor densidad de receptores Beta.

Otro de los mecanismos propuestos es la hipoxia histotóxica. Luego de la exposición a la hipoxia, la contracción cardiaca puede disminuir debido a una alteración de la función mitocondrial. Por último, la tercera causa propuesta es la miocarditis tóxica la cual resulta en una alteración transitoria de la contracción miocárdica[1,2].Los fenotipos de presentación son tres:

Figura 3. ECG de 12 derivaciones a las 48 horas. Se evidencia descenso del ST.

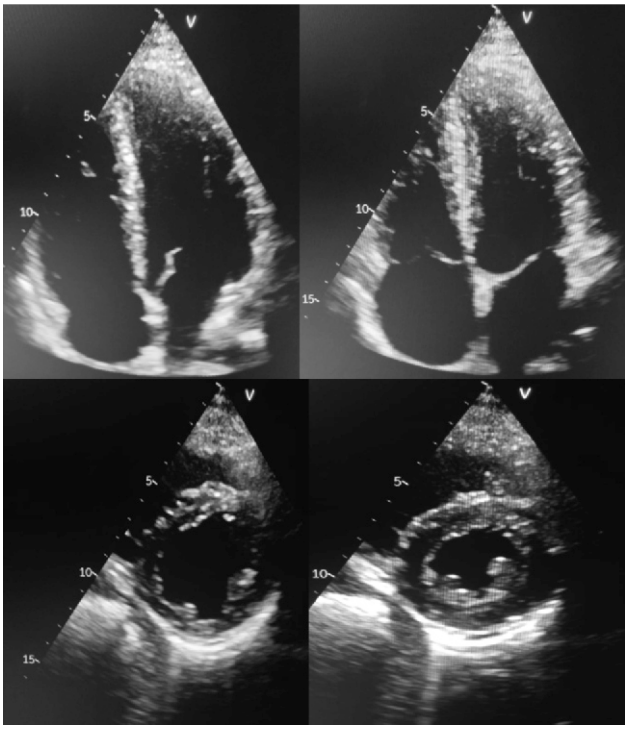

Figura 4. Ecocardiograma transtoracico realizado a las 48 horas. Imágenes 4 cámaras en diástole y sístole respectivamente (imágenes superiores) y eje corto a nivel medial en diástole y sístole(imágenes inferiores. Se evidencia mejoría de los trastornos de motilidad y de función sistólica (fey estimada por Simpson 68%).
Figura 5: Mecanismo fisiopatológico propuesto. Carbon Monoxide-Induced CardiomyopathyEpidemiology, Clinical Characteristics and Prognosis. Yoon-seok Jung, ET al.(Circ J 2014; 78: 1437–1444).

- Tipo 1: Función sistólica normal, sólo evidenciado por aumento de enzimas cardiacas y cambios electrocardiográficos
- Tipo 2: disfunción sistólica global, siendo éste el del de mayor prevalencia (hasta un 50% según la mayoría de las series)
- Tipo 3: anomalías regionales de la motilidad parietal que excede al territorio de las arterias coronarias, similar a la cardiomiopatía de takotsubo[2,3,5].

Aunque no hay consenso en relación al diagnóstico y tratamiento de la injuria miocárdica, es de suma importancia la identificación precoz, ya que puede afectar directamente al manejo y a las complicaciones que se presenten. En la mayoría de los trabajos publicados el abordaje inicial se realiza con ECG y enzimas cardiacas. En caso de presentar marcadores de daño miocárdico como cambios isquémicos en el ECG (nuevo bloqueo completo de rama izquierda, elevación >1mm, depresión >0,5 mm o inversión de las ondas T > 2 mm en dos derivaciones consecutivas) y elevación de enzimas miocárdicas (TTus >0,014 ng/ml) se debería realizar un ecocardiograma transtorácico (ETT) en las primeras 24 horas y repetirlo en caso de presentar signos de CMP por CO el día 1, 2 y al 7[2].

En cuanto al tratamiento, todos los pacientes deberían recibir precozmente oxigenoterapia de alto flujo al 100% con máscara de reservorio, y derivación a centro con cámara hiperbárica, en caso de estar disponible.

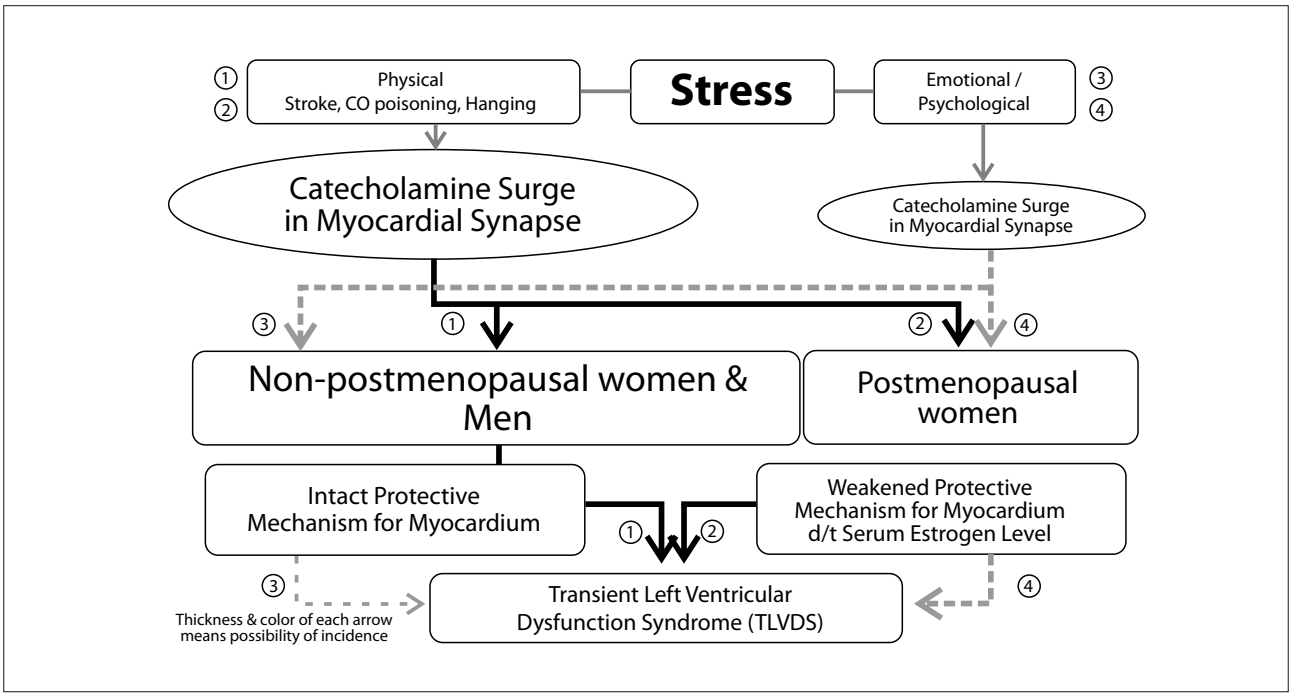

Figura 5. Mecanismo fisiopatológico propuesto. Carbon Monoxide-Induced CardiomyopathyEpidemiology, Clinical Characteristics and Prognosis. Yoon-seok Jung, ET al.(Circ J 2014; 78: 1437–1444).

El manejo de las afecciones miocárdicas debería seguir los lineamientos actuales de tratamiento de insuficiencia cardiaca.

El tiempo de recuperación es variable con una media de 4 días a 6 semanas. Algunas series muestran que la recuperación varía según el fenotipo, siendo más rápida, dentro de las 72 horas en el tipo 2 y más de 72 horas en el tipo 3[2,4].

En general los pacientes que cursan con CMP inducida por CO tienen buen pronóstico a largo plazo y depende del grado de afectación inicial, la presencia de complicaciones neurológicas asociadas y del tiempo en que se demore entre el diagnóstico y el inicio del tratamiento específico[4].

CONCLUSIÓN

La CMP inducida por CO presenta es una entidad poco conocida y estudiada. Es de suma importancia la implementación, en servicios que atienden urgencias, de algoritmos de manejo de intoxicación por CO y la búsqueda de complicaciones cardiovasculares y del tratamiento precoz de las mismas, ya que estas son las principales afecciones secundarias a la intoxicación aguda por CO y las que marcan el pronóstico de la misma.

REFERENCIAS

1. Carbon Monoxide Induced CardiomyopathyEpidemiology, Clinical Characteristics and Prognosis. Yoon-seok Jung, ET al.(Circ J 2014; 78: 1437–1444)
2. Yong Sung Cha, Hyun Kim, Sung Oh Hwang, Jang Young Kim, Yun Kwon Kim, Eun Hee Choi, Oh Hyun Kim, Hyung Il Kim, Kyoung Chul Cha & Kang Hyun Lee (2016): Incidence and patterns of cardiomyopathy in carbon monoxide-poisoned patients with myocardial injury, Clinical Toxicology.
3. Jung Y., Lee J., Min Y., et al." Carbon monoxide induced cardiomyopathy-epidemiology, clinical characteristics and prognosis" Circulation Journal Official Journal of the Japanese Circulation Society 2014. 78: 1437-1444.

4-. Rose J. Wang L. Xu Q. et al. "Carbon Monoxide Poisoning: Pathogenesis, Management, and Future Directions of Therapy". Am J Respir Crit Care Med. 2017 Mar 1; 195(5): 596–606

5. Cardiomiopatia inducida por monóxido de carbono. Fuentes Gomez, Arturo J, Et Al. Anales medicos. Volumen 65, numero 4. 4 de octubre a diciembre de 2018. Pagina 288 a 292.