SÍNDROME DE KOUNIS INDUCIDO POR DEXAMETASONA.

Alvaro Facta, Alejandra Ferro, Samuel David Palais , Sofía Vidal

INTRODUCCIÓN

El Síndrome de Kounis se define como un síndrome coronario agudo asociado a una reacción alérgica, la cual es producida por mediadores inflamatorios y sustancias vasoactivas.

Es una patología subdiagnosticada en los servicios de urgencias. Hay controversia acerca del manejo por falta de estudios clínicos.

Se presenta un caso de nuestra institución, en el cual una paciente que se hallaba cursando internación para prueba de confrontación de dexametasona y presentó reacción alérgica mayor asociada a síndrome coronario agudo[1].

CASO CLÍNICO

Paciente femenina de 65 años con antecedentes personales de tabaquismo severo, y alergia a betametasona. Cursando internación para realización de prueba de provocación progresiva y controlada a dexametasona, intercurre con prurito leve y dificultad respiratoria sin compromiso de entrada de aire, y posteriormente con dolor precordial opresivo, de intensidad 10/10 y sensación de muerte inminente.

Se realiza electrocardiograma que evidencia supradesnivel del segmento ST en cara lateral con cambios especulares en cara inferior por lo que se solicita interconsulta a nuestro servicio (Fig. 1).

Al examen físico la misma se encontraba hemodinámicamente estable, frecuencia cardiaca 75 LPM, con saturación 98% aire ambiente. Presentaba buena entrada de aire bilateral, y buena mecánica ventilatoria sin ruidos agregados. R1-2 presente en 4 focos, normofonéticos, sin soplos, sin signos de falla de bomba, asintomática para angor.

Se solicitan análisis de laboratorio que evidencia: primera troponina t ultrasensible 0.562 ng/ml , segunda a las 4 horas 0.749 ng/ml. Hemograma y resto de análisis solicitados sin alteraciones.

Se realiza nuevo electrocardiograma sin dolor que evidencia descenso del ST. (Fig. 2)

Se evidencia mejoria de infrast especular en cara inferior. Se interpreta el cuadro como síndrome coronario agudo con elevación del ST, con sospecha de angina alérgica por forma de presentación y antecedentes.

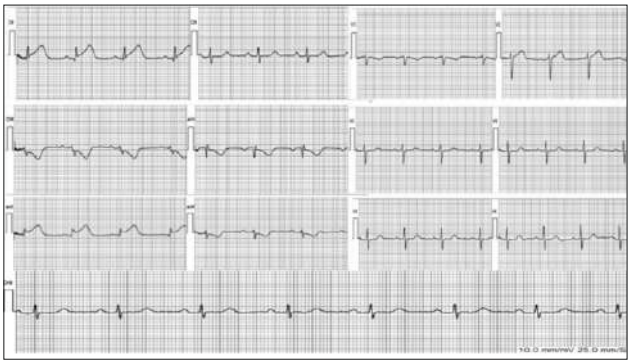

Figura 1. ECG de 12 derivaciones. Ritmo sinusal, regular, Supradesnivel del ST en cara lateral con infradesnivel del ST en cara inferior (especularidad)

Figura 2. ECG de 12 derivaciones, ritmo sinusal, regular, onda T negativa en cara lateral.

Se decide tratamiento con difenhidramina 30 mg cada 6 horas. Al no poderse descartar enfermedad coronaria se realiza tratamiento con aspirina, clopidogrel y enoxaparina.

Se realiza ecocardiograma sin trastornos de motilidad segmentaria, con buena fracción de eyección biventricular.

Se realiza cinecoronariografia que evidencia arterias coronarias angiográficamente normales confirmando el diagnóstico presuntivo inicial. (Fig. 3 y 4).

La paciente evoluciona favorablemente sin presentar nuevos episodios anginosos por lo que se externa a las 48 horas con cetirizina como tratamiento ambulatorio.

Servicio de Cardiología. Hospital Privado de Comunidad, Córdoba 4545 (B7602CBM). Mar del Plata. Contacto: cardiohpc@gmail.com

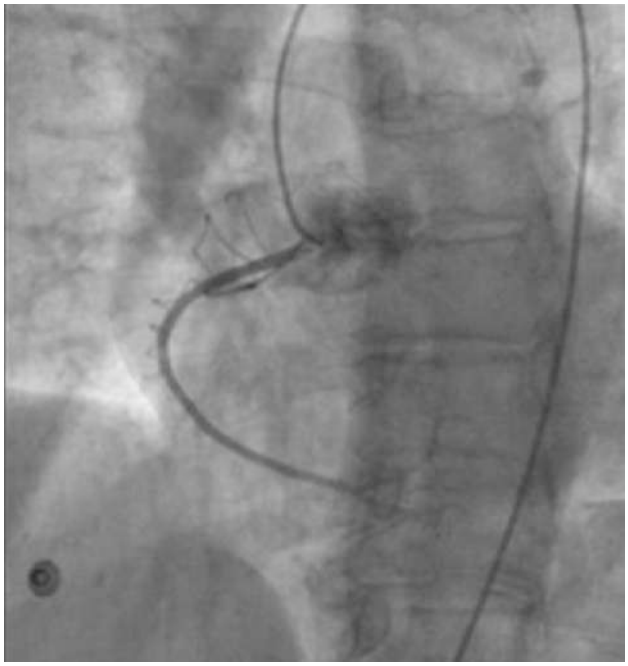

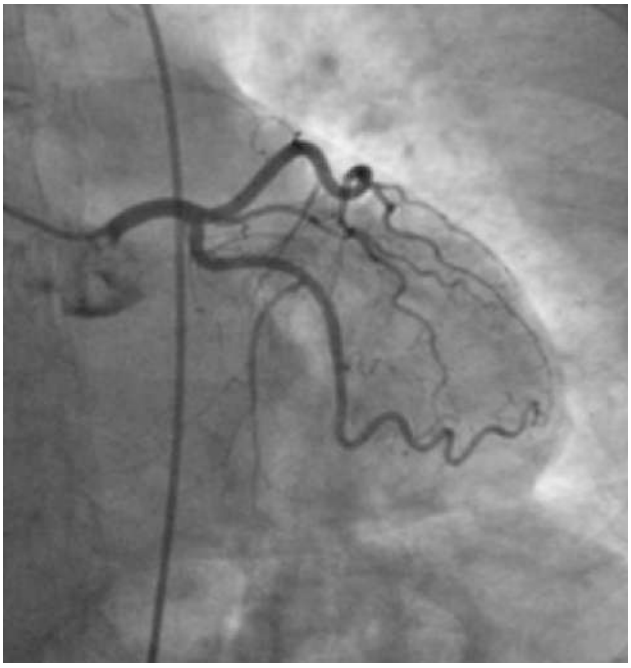

Figura 3 y 4. Cinecoronariografía, vista oblicua anterior derecha (fig. 3) y vista oblicua anterior izquierda (fig. 4)

DISCUSIÓN

El síndrome de Kounis se define como un síndrome coronario agudo (que puede ser angina inestable, infarto agudo de miocardio y trombosis del stent), en un contexto de hipersensibilidad, el cual es causado por la liberación de mediadores inflamatorios durante la activación de mastocitos y posterior degranulación de los mismos. Interactúan células inflamatorias en el escenario de alergias, reacción anafiláctica y anafilactoide. Es causado por mediadores inflamatorios tales como histamina, triptasa, productos del ácido araquidónico, factor activador de plaquetas y una variedad de citoquinas y quimiocinas liberadas durante el proceso de activación y degranulación[2].

Fue descrito inicialmente, en 1991 por Kounis y Zavras como un síndrome de angina alérgica que podía llegar a producir infarto de miocardio secundario a una reacción alérgica por penicilina.

Es un síndrome poco conocido y la mayoría de la información disponible sobre el mismo proviene de la descripción de casos clínicos, la mayoría en adultos y alguno excepcional en niños[3].

Fisiopatogenia:

Está relacionada con la desgranulación de mastocitos lo que genera la liberación de histamina, quimiocinas, proteoglucanos, citoquinas, factores de crecimiento, serotonina, catepsina-D, triptasa, quimasa, leucotrienos, tromboxano, prostaciclina y factor activador plaquetario; todos estos agentes vasoactivos tienen múltiples efectos cardiovasculares que convergen para generar vasoespasmo coronario, disfunción endotelial y angina microvascular; además son capaces de erosionar una placa ateromatosa preexistente[4]. Puede ser desencadenado por múltiples agentes, siendo los principales los antibióticos como beta lactámicos y los AINES (Tabla I).

Se describen 3 tipos:

Tipo I: arterias coronarias normales, sin factores de riesgo cardiovascular.

Tipo II: enfermedad aterosclerótica preexistente, en la cual la liberación de mediadores inflamatorios en la fase aguda conlleva vasoespasmo coronario, seguido de cuadro de angina o infarto según haya elevación o no de biomarcadores.

Tipo III: trombosis del stent coronario (respuesta eosinofílica secundaria a implantación del stent) (bibliografia)[5,6].

Tres entidades se han relacionado con el síndrome de Kounis: Síndrome de Takotsubo, miocarditis por hipersensibilidad y vasculopatía coronaria en trasplante alogénico cardiaco[7].

DIAGNÓSTICO

Deben considerarse antecedentes de reacciones alérgicas, y realizar una adecuada evaluación clínica.

Solicitar electrocardiograma, ecocardiograma, biomarcadores (CPK-CKMB-TTUS) IgE, eosinófilos, triptasa (cuando hay dudas diagnósticas).

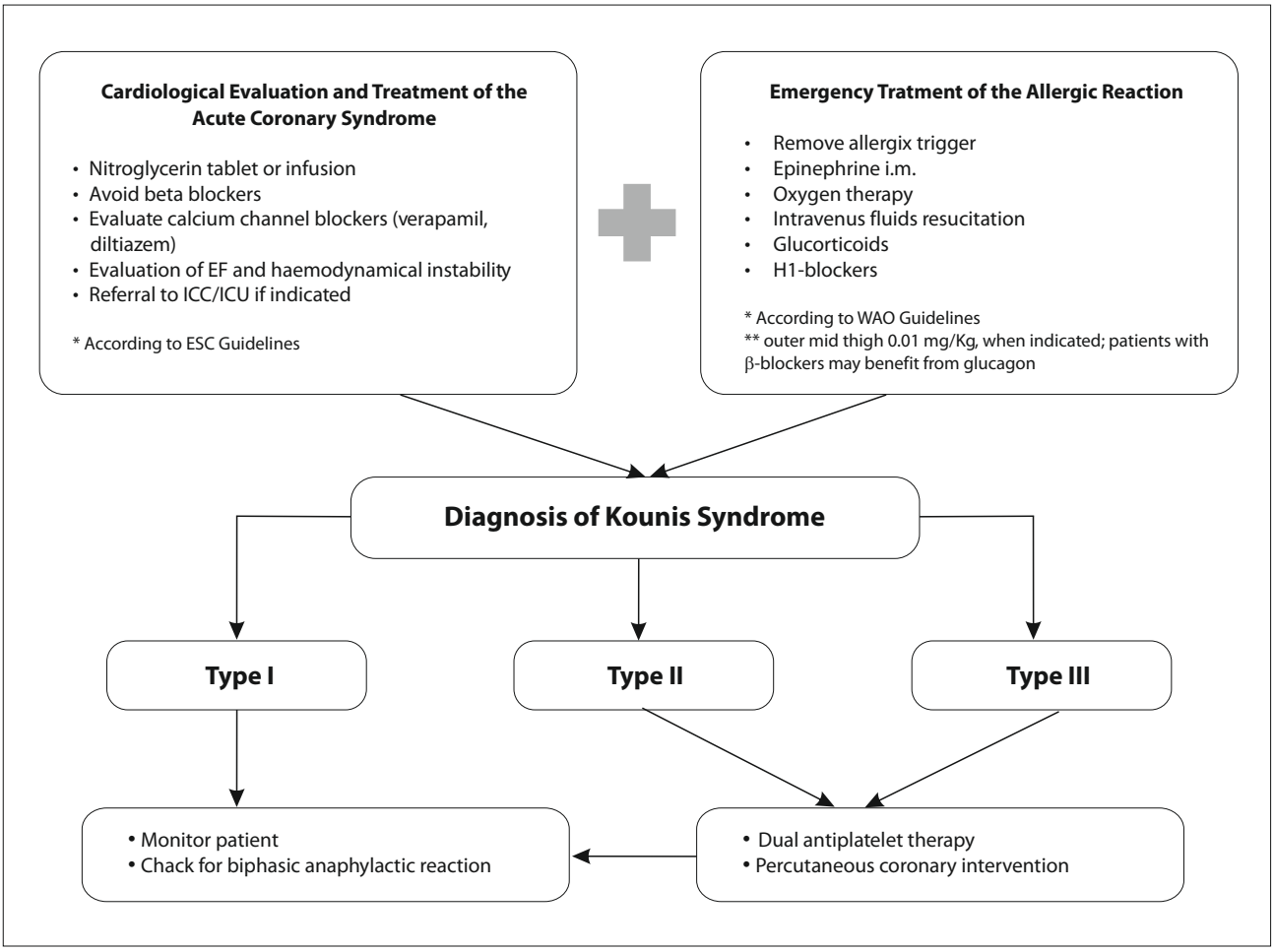

Figura 5. Algoritmo de tratamiento propuesto para el Síndrome de Kounis.[8]

Tabla 1. Principales causas del síndrome de Kounis

Medicamentos	Alimentos	Exposición ambiental	Alimentos
Analésicos (AINE, ASA)	*Actinidia chinensis*	Picadura de escorpión	Mastocitosis
Anestésicos (midlazolam, propofol, succini colina, etc)	Comida enlatada	Metales	Churg-Strauss
Antibiótico (penicilinas, sulfas, vancomicina, etc.)	Pescados	Alergia al mijo	Stent coronario
Anticoagulantes (heparina, lepirudina)	Frutas	Hiedra venenosa	Nicotina
Medios de contraste	Intoxicación con setas	Látex	Angioedema
Inhibidor de bomba de protones (lansoprazol)	Mariscos	Picadura de abeja	Síndrome escombroide
Desifentacets de piel	Salsa de tomate	Picadura de medusas	Enfermedad del suero
Trombolíticos (estreptoquinasa, uroquinasa, activador tisular del plasminógeno)			Fiebre del heno
Otros (clopidogrel, insulina, losartán, protamina, enalapril, esmolol, toxoide tetánico, corticoides, amiodarona, etc)			Asma

Cinecoronariografia

Resonancia Magnética Cardiaca podría aportar datos aunque no está indicada de rutina.

TRATAMIENTO

Consta de 2 partes. Por un lado, el tratamiento de la reacción alérgica, se debe retirar el desencadenante, administrar adrenalina intramuscular, corticoterapia, bloqueantes H1, resucitación con fluidos y oxigenoterapia de ser necesario[8].

Por el otro lado el manejo del síndrome coronario agudo, priorizando los nitratos, evitando los beta bloqueantes, monitoreo en unidad coronaria y cinecoronariografía con eventual angioplastia en los tipos II y III[8,9,10](Fig 5).

El pronóstico del síndrome de Kounis es en general bueno, aunque durante la fase aguda se han descrito como complicaciones edema pulmonar, arritmias y formación de trombos. La presentación como shock cardiogénico es extraordinariamente poco frecuente[11].

CONCLUSIÓN

El SK es una entidad infradiagnosticada, hay coexistencia de SCA y reacción de hipersensibilidad.

El tratamiento de la reacción alérgica puede ser suficiente en el tipo I pero en el II es obligatorio, además, el del síndrome coronario agudo, mediante dilatación de las arterias coronarias. Los fármacos vasodilatadores, incluidos nitratos y antagonistas del calcio, deben ser considerados de primera línea.

En la paciente presentada en este trabajo se plantea la paradoja de una reacción anafiláctica secundaria a corticoides ya que dichos agentes son el tratamiento angular de esta patología.

Se necesitan más estudios para conocer mejor su epidemiología, características clínicas y

diagnóstico, así como para definir mejor las medidas preventivas y terapéuticas[1,7].

BIBLIOGRAFÍA:

1. Rico Cepeda P, Palencia Herrejón E, Rodriguez MM. Sindrome de Kounis. Med Intensiva 2012; 36: 358-364
2. Nicholas G. Kounis. Kounis syndrome (allergic angina and allergic myocardial infarction): A natural paradigm?. International Journal of Cardiology 2006; 110: 7-14.
3. Pablo Alejandro Villamil-Munévar a, y Luis F. Sánchez-Solanilla. Síndrome de Kounis o angina alérgica. Revista Colombiana de Cardiologia. 2017; 24: 382-387
4. Méndez-Betancourt JL, Ramirez-Ramos CF, López-Guevara OA, et al. Síndrome de Kounis, a propósito de un caso. Acta Med Perú 2018; 35: 65-70
5. Villamil-Munévar PA, Sanchez-Solanilla LF. Sindrome de Kounis o angina alérgica. Rev Colomb Cardiol 2017; 24 : 382-387
6. Kounis NG, Giannopoulos S, Tsigkas G, et al. Eosinophilic responses to stent implantation and the risk of Kounis hypersensitivity associated coronary syndrome. International Journal of Cardiology 2012; 156: 125-132.
7. Fassio, F., Almerigogna, F. Kounis syndrome (allergic acute coronary syndrome): different views in allergologic and cardiologic literature. Intern Emerg Med (2012). 7: 489-495.
8. Fassio F, et al, Kounis syndrome: A concise review with focus on management, Eur J Intern Med 2015.
9. Tajer C, Charask A, Castillo Costa Y, et al. Consenso de síndrome coronario agudo conelevación ST. Actualización focalizada. 2019. Sociedad Argentina de Cardiología. Rev Argent Cardiol 2020; 88:1-18
10. Borja Ibanez SJ, Agewal S, et al. 2017 ESC Guidelines for themanagement of acute myocardial infarction in patients presenting with ST-segment elevation. European Heart Journal 2018; 39: 119-177
11. Garcipérez de Vargasa FJ, Mendozaa J, Sánchez-Calderóna P, et al. Cardiogenic Shock Secondary to Metamizole-induced Type II Kounis Syndrome. Revista española de cardiología 2012; 65: 1138-1139.