TAQUICARDIA VENTRICULAR BIDIRECCIONAL

Samuel D Palais [1], Sofia Vidal [1], Alejandra Ferro[1], Álvaro Facta [1].

RESUMEN

La taquicardia ventricular bidireccional (TVB) es una rara eventualidad caracterizada por la alternancia de 180 grados del eje del QRS latido a latido. Esta rara entidad se observa como marcador diagnóstico de toxicidad severa por digoxina y otras situaciones clínicas tales como la taquicardia ventricular polimórfica catecolaminérgica.

Con la menor utilización de digitálicos, han disminuido considerablemente las complicaciones de su uso, pero es importante conocerlas ya que estas pueden plantear una situación de riesgo vital.

El mecanismo desencadenante propuesto de esta arritmia es la actividad eléctrica gatillada en relación con la administración excesiva de digital y desequilibrios iónicos. Por ello, es importante tener precaución en el uso de digoxina en pacientes polimedicados, añosos, con insuficiencia renal y trastornos electrolíticos ya que presentan un riesgo elevado de padecer complicaciones asociadas al tratamiento.

Palabas claves: Taquicardia ventricular bidireccional, intoxicación

ABSTRACT

Bidirectional ventricular tachycardia (BiVT) is a rare form of ventricular tachycardia that presents on surface electrocardiogram by alternating QRS axis in 180 degrees on a beat to beat basis.

This unusual entity is observed as a marker of severe digoxin toxicity and other conditions including catecholaminergic polymorphic ventricular tachycardia.

With the lower aplication of digitalis, the complications of its use have decreased considerably. However, it is important to be familiar with them since they can pose a life-threatening situation.

The initial proposed mechanism is the electric triggered activity related to an excesive administration of digoxin and ionic imbalances. Hense, is very important to be cautious with the use of digital on polymedicated patients, elderly, with renal impairment and electrolyte disorders. These conditions present a higher risk of complications associated with this treatment.

Key words: Bidirectional ventricular tachycardia, digoxin toxicity

CASO CLÍNICO

Se presenta el caso de una paciente de 84 años con antecedentes personales cardiovasculares de hipertensión arterial, insuficiencia cardíaca con fracción de eyección preservada y fibrilación auricular permanente, en tratamiento con candesartán 8 mg/dia, furosemida 40 mg/dia, bisoprolol 5 mg/dia, digoxina 0,25mg/dia y anticoagulación oral con acenocumarol.

Consulta en guardia por presentar disnea progresiva que fue progresando de clase funcional 1 habitual a 3-4 asociada a palpitaciones

Al examen físico presentaba taquicardia, taquipnea y desaturación, con regular mecánica ventilatoria, rales crepitantes bibasales, ingurgitación yugular y edema en miembros inferiores, (signo de Godet positivo ++). Se realiza: electrocardiograma (ECG) que evidencia ritmo de fibrilación auricular de alta respuesta ventricular; laboratorio dentro de parámetros fisiológicos (Tabla 1), y tomografía de tórax que muestra signos de congestión pulmonar y derrame pleural bilateral (Figura 1).

Se interpreta el cuadro clínico como insuficiencia cardíaca descompensada asociada a fibrilación auricular de alta respuesta ventricular, por lo que se administran 0.75 mg de digoxina y 40 mg de furosemida endovenosa. A las dos horas de administrada la medicacion evoluciona con bradicardia asociada a náuseas, vómitos y somnolencia. Es presentada a nuestro servicio y se decide internación en Unidad Coronaria para continuar evaluación y tratamiento.

Se repite ECG que evidencia ritmo de fibrilación auricular de baja respuesta ventricular (40 lpm), cubeta digitálica (Figura 2), y nuevo laboratorio: digoxinemia 4,37 ng/ml, ionograma con potasio 4

[1]Servicio de Cardiología. Hospital Privado de Comunidad, Córdoba 4545 (B7602CBM). Mar del Plata.
Contacto: samueldpalais@gmail.com

Tabla 1. Laboratorio de ingreso

Hemograma	Hcto 43% HB 13.8 g/dl Plaquetas 116. 000 Leucocitos 10.270
Ionorgama	Na 140 meq/l K 4.39 meq/l CL 103 meq/l
Creatinina	0.76 mg/dl
Urea	37 mg/dl
Troponina US (curva a las 2 hs)	0.033 ng/dl 0.186 ng/dl
Calcio Iónico	8.4 mg/dl
Albúmina	3,73 mg/dl

mEq/l, sodio 138 mEq/l, cloro 98 mEq/l, calcio 8,4 mg/dl (corregido 8,6 mg/dl), albúmina 3,73 g/dl.

Ante dichos hallazgos realiza diagnóstico de intoxicación digitálica. La paciente en las siguientes horas empeora su estado general con progresión de disnea y taquicardia. En el ECG taquicardia regular de QRS ancho, con alternancia del eje eléctrico latido a latido y disociación AV (Figura 3). Se llega al diagnóstico de TVB secundaria a intoxicación digitálica severa, suspendido la digoxina y realizando soporte clínico.

Evoluciona favorablemente, dándose el alta a las 72 horas con suspensión de digoxina.

DISCUSIÓN

Debido a los avances técnicos y los cambios en los patrones de práctica, el uso de digoxina ha disminuido, como así también la incidencia de intoxicación por la misma. Sin embargo, la toxicidad por digoxina sigue siendo un síndrome clínico importante en el que pueden ocurrir arritmias potencialmente fatales. Según estudios publicados en pacientes con insuficiencia cardiaca congestiva tratados con digoxina, la toxicidad definitiva evidenciada como complicaciones cardiovasculares (bradiarritmias y taquiarritmias graves) y neurológicas (alucinaciones, dolor de cabeza, convulsiones y estado de consciencia alterado) ocurrió en 0,8% y la posible toxicidad en otro 4% [1-2]. Las arritmias inducidas por digoxina potencialmente mortales ocurren principalmente a medida que la concentración se eleva por encima de 2.0 ng/ml, sin embargo, los signos de toxicidad pueden ocurrir a niveles inferiores, principalmente en asociación con trastornos hidroelectrolíticos (hipomagnesemia, hipercalcemia, hipopotasemia), enfermedad renal, isquemia miocárdica y la edad mayor de 65 años [3].

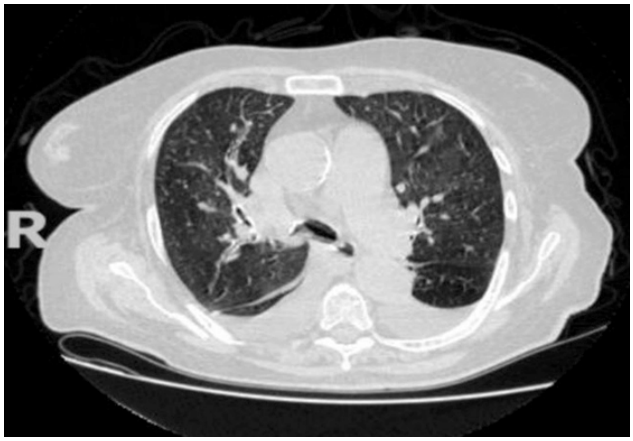

Figura 1. Tomografía de tórax, corte axial. Se observan signos de congestión pulmonar, derrame pleural bilateral.

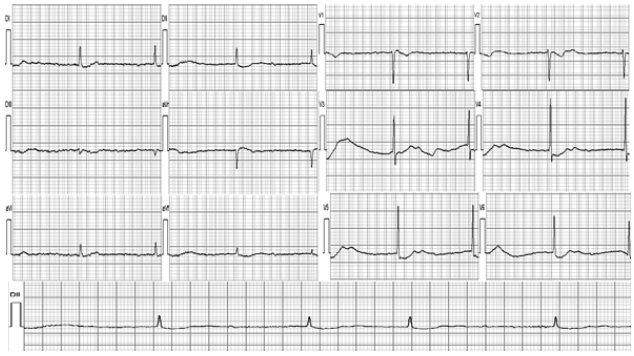

Figura 2. ECG de 12 derivaciones. Se observa ritmo de fibrilación auricular de baja respuesta ventricular (40 lpm), cubeta digitálica.

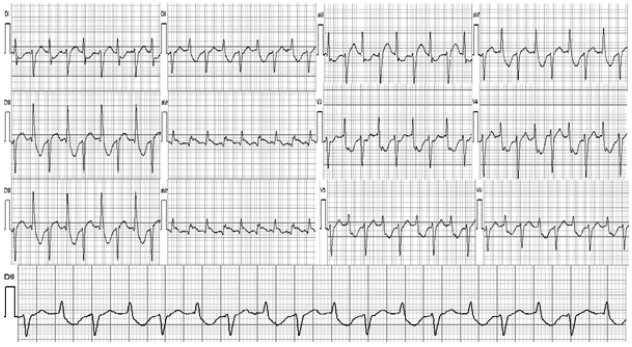

Figura 3. ECG de 12 derivaciones. Se observa Taquicardia regular de QRS ancho con alternancia del eje eléctrico latido a latido, disociación AV y cubeta digitálica.

Los mecanismos por los cuales la digoxina promueve el desarrollo de arritmias no es conocido completamente pero los más aceptados son:

1. Inhibición Bomba sodio potasio dependiente de ATP: La digoxina inhibe la bomba de sodio potasio dependiente de ATP, aumentando el sodio intracelular. Esto reduce la actividad del

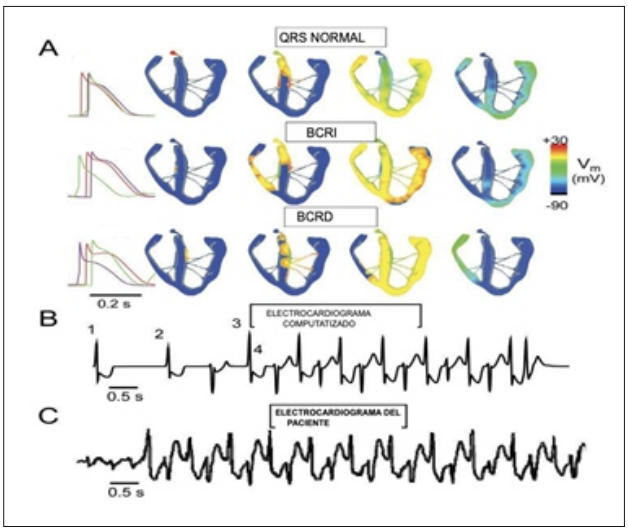

Figura 4. Taquicardia ventricular bidireccional simulada. Imagen adaptada: Baher AA, Uy M, Xie F, Garfinkel A, Qu Z, Weiss JN. Taquicardia ventricular bidireccional: ping pong en el sistema His-Purkinje. Ritmo cardíaco. 2011 Abr;8(4).

intercambiador de sodio-calcio que se encarga de excluir al calcio de la célula. El aumento de este último es responsable de la acción inotrópica negativa de la digoxina[4].

2. Activación de receptores de rianodina, aumentando la concentración de calcio intracelular [5].
3. Aumento del tono vagal. Se produce aumento del tono vagal a través de efectos centrales y periféricos, sin embargo, a niveles excesivos produce aumento del tono simpático[6].

La conjunción del efecto sobre del aumento de las concentraciones intracelulares de calcio y del tono vagal debido a los altos niveles de digoxina puede facilitar el desarrollo de arritmias por medio del aumento del automatismo y de la actividad eléctrica gatillada[7].

Se pueden producir una amplia gama de arritmias en contexto de intoxicación por digoxina sin embargo nos vamos a referir a la taquicardia ventricular bidireccional (TVB), la cual es una arritmia inusual en la que el ritmo es regular y presenta la alternancia en el eje del QRS latido a latido de 180 grados. Esto se debe a que el impulso surge alternantemente de las ramas derechas e izquierda del Haz de His. (Figuras 4 y 5) [8].

En la mayoría de los casos el ritmo tiene una morfología de bloqueo de rama derecha con un eje izquierdo y derechos alternados, sin embargo, se pueden ver patrones de bloqueo de rama izquierdo y derechos alternados. La TVB puede confundirse con la bigeminia ventricular, pero en esta ultima el latido ventricular es prematuro y en la TVB el intervalo R-R es regular[7].

Figura 5. Ejemplo de taquicardia ventricular bidireccional. Electrocardiograma de una sola derivación que muestra taquicardia ventricular bidireccional. Baher AA, Uy M, Xie F, Garfinkel A, Qu Z, Weiss JN. Taquicardia ventricular bidireccional: ping pong en el sistema His-Purkinje. Ritmo cardíaco. 2011 Abr;8(4):599-605.

Tradicionalmente fue reconocida como un hallazgo patognomónico de la intoxicación digitálica, pero hay otras causas como son la taquicardia ventricular polimórfica, el síndrome de Anderson-Tawil, la miocarditis fulminante, entre otros [9].

Cuando la misma se presenta en contexto de intoxicación digitálica la misma es un marcador diagnóstico de toxicidad severa y plantea una situación de riesgo vital.

En el manejo de esta arritmia, lo principal es evitar llegar a esta situación, intentando en estos pacientes mantener un control estricto de los niveles de digoxina y de electrolitos[10].

Las medidas básicas que deben tomarse cuando se sospecha toxicidad severa por glucósidos son:

1. Evaluación de signos vitales
2. Intoxicación aguda (dentro de las 2 horas): Considerar la descontaminación gastrointestinal con carbón activado o colestiramina.
3. Realizar monitoreo continuo en unidad cerrada y obtener un ECG rápidamente. Si se presenta una arritmia clínicamente significativa que producen inestabilidad hemodinámica, el tratamiento de elección son los anticuerpos específicos de digoxina (FAB) [11]. Debido a que estos no están disponibles habitualmente en caso de presentar bradiarritmias se puede tratar con atropina o colocando un marcapaso transitorio. En caso de presentar taquiarritmias se debe realizar el tratamiento de acuerdo con los algoritmos de manejo de ACLS.

El pronóstico de la misma depende del rápido diagnóstico de la intoxicación y el tratamiento precoz de las complicaciones.

CONCLUSIÓN

La taquicardia ventricular bidireccional es un signo de presentación de intoxicación severa por digoxina. El mecanismo desencadenante propuesto de esta infrecuente arritmia es la actividad eléctrica gatillada en relación con la administración excesiva de digital, desequilibrios iónicos y exceso de catecolaminas. Por lo tanto, es importante tener precaución en el uso de digoxina en pacientes polimedica-

dos, añosos, con insuficiencia renal y trastornos electrolíticos ya que presentan un riesgo elevado de padecer complicaciones asociadas al tratamiento.

REFERENCIAS

1. Hussain Z, Swindle J, Hauptman PJ. Digoxin use and digoxin toxicity in the post-DIG trial era. J Card Fail. 2006;12(5):343
2. Mahdyoon H, Battilana G, Rosman H, Goldstein S, Gheorghiade M. The evolving pattern of digoxin intoxication: observations at a large urban hospital from 1980 to 1988. Am Heart J. 1990;120(5):1189.
3. Ambrosy AP, Pang PS, Gheorghiade M. Digoxin for Worsening Chronic Heart Failure: Underutilized and Underrated. JACC Heart Fail. 2016;4(5):365.
4. Eisner DA, Smith TW. The Na-K pump and its effectors in cardiac muscle. In: The Heart and Cardiovascular System, Fozzard HA, Haber E, Katz AM, Morgan HE (Eds), Raven Press, New York 1991. p.863.
5. Sagawa T, Sagawa K, Kelly JE, Tsushima RG, Wasserstrom JA. Activation of cardiac ryanodine receptors by cardiac glycosides. Am J Physiol Heart Circ Physiol. 2002;282(3):H1118.
6. Watanabe AM . Digitalis and the autonomic nervous system.J Am Coll Cardiol. 1985;5(5 Suppl A):35A.
7. Bayes de Luna A Et al. Arritmias activas ventriculares. Electrocardiografia clínica, (2012), (edición 7, pagina 353), lugar de edición: Barcelona, Editorial Permanyer.
8. Baher AA, Uy M, Xie F, Garfinkel A, Qu Z, Weiss JN. Taquicardia ventricular bidireccional: ping pong en el sistema His-Purkinje. Ritmo cardíaco. 2011 Abr;8(4):599-605.
9. Nozomi Toya, Shutaro Isokawa, Akiyoshi Suzuki, Norio Otani, Shinichi Ishimatsu , Bidirectional ventricular tachycardia induced by caffeine poisoning. doi:10.1016/j.ajem.2018.05.054
10. Bismuth C, Gaultier M, Conso F, Efthymiou ML . Hyperkalemia in acute digitalis poisoning: prognostic significance and therapeutic implications. Clin Toxicol. 1973;6(2):153.
11. Hauptman PJ, Kelly RA. Digitalis. Circulation. 1999;99(9):1265.