VASCULITIS LEUCOCITOCLÁSTICA TRAS LA VACUNA ChAdOx1-S/nCoV-19

Manuel Zoppi[1], María Silvina Fili Hidalgo[1], Lorena Auad[1], Jorge A. Zoppi[2], Victoria Gándara[1]

RESUMEN

Las vacunas desarrolladas para prevenir neumonía grave por COVID-19 son la mayor herramienta para mitigar los daños sociales, económicos y sanitarios. A pesar de la alta eficacia demostrada por las vacunas, en la práctica clínica observamos eventos supuestamente atribuidos a la vacunación e inmunización (ESAVI). En este artículo, relatamos una asociación entre la vacuna ChAdOx1-S/nCoV-19 [recombinante] y la aparición de vasculitis leucocitoclástica.
Palabras clave: vasculitis leucocitoclástica, vacuna, COVID-19.

ABSTRACT

Leukocytoclastic vasculitis after covishield vaccination COVID-19 vaccines developed to prevent severe pneumonia are the best strategy to mitigate social, economic and health damages. Despite the high efficacy demonstrated by vaccines, in clinical practice different adverse events are supposedly attributed to vaccination and immunization. . We report an association between the ChAdOx1-S/nCoV-19 [recombinante] vaccine and the appearance of leukocytoclastic vasculitis in a 41-year-old patient.
Key words: leukocytoclastic vasculitis, vaccines, COVID-19.

La vacuna ChAdOx1-S/nCoV-19 [recombinante] se usa para disminuir la morbi-mortalidad y el impacto socio-económico ocasionados por el COVID-19[1,2]. El objetivo de este caso es describir un ESAVI cutáneo generalizado asociado a la vacuna ChAdOx1-S/nCoV-19 [recombinante][2], vacuna monovalente compuesta por un vector único de adenovirus de chimpancé, recombinante y no replicativo (ChAdOx1) que codifica para la glicoproteína S del SARS-CoV-2.

CASO CLÍNICO

Mujer de 41 años, docente, independiente para las actividades de la vida diaria, con antecedentes de hipertensión arterial, obesidad y diabetes tipo 2; sin tratamiento farmacológico. Refería alergia menor a penicilina, diclofenac, dipirona y difenhidramina.

La paciente es internada en clínica médica por lesiones cutáneas en miembros inferiores de 24 horas de evolución que se acompañaban de dolor articular en tobillos y rodillas, con predominio derecho.

Refirió que 72 horas previas a la consulta, había recibido la primera aplicación de la vacuna ChAdOx1-S/nCoV-19 [recombinante]. A los diez minutos de la aplicación de la vacuna comenzó con picazón en labios y garganta. A las 12 horas tuvo fiebre que persistió por tres días y diarrea sin sangre, moco ni pus, que se autolimitó en 24 horas. Negó el consumo de fármacos nuevos en los últimos días.

Al examen físico se encontraba hemodinámicamente estable, saturaba 98% (FiO2 21%), sin estridor ni sibilancias. Se observaron lesiones máculo papulares purpúricas, no pruriginosas, ligeramente palpables, puntiformes, con zonas confluentes en ambos miembros inferiores que se extendían desde la raíz del muslo hasta los tobillos, con predominio infrapatelar (Figura 1a). La vitropresión fue negativa. Las articulaciones no mostraban signos de inflamación.

El examen de laboratorio informó leucocitosis 9130/mm3 con 69% de neutrófilos, 2.7% eosinófilos, 0.20% basófilos, hematocrito, hemoglobina y plaquetas normales, eritrosedimentación de 30 mm/h, proteína C reactiva 0.60 mg/dl (valor normal:0-0.5), función renal y hepatograma normales. Anticuerpos citoplasmático y nuclear negativos, ANCA MPO y PR3 negativos, C4 marcadamente disminuido con un valor de 1 mg/dl (valor normal: 100-180mg/dl) , C3 normal, IgE elevada 183 UI/ml (valor normal:0-100 UI/ml), IgA normal . Serologías para hepatitis B y C, VDRL y HIV negativos. La orina completa sin hematuria ni proteinuria.

[1]Servicio de Clínica Médica, [2]Servicio de Patología. Hospital Privado de Comunidad, Córdoba 4545 (B7602CBM). Mar del Plata.
Contacto: manuzoppi95@gmail.com

Figura 1a. Lesiones máculo papulares purpúricas, no pruriginosas, ligeramente palpables, puntiformes, con zonas confluentes en ambos miembros inferiores.

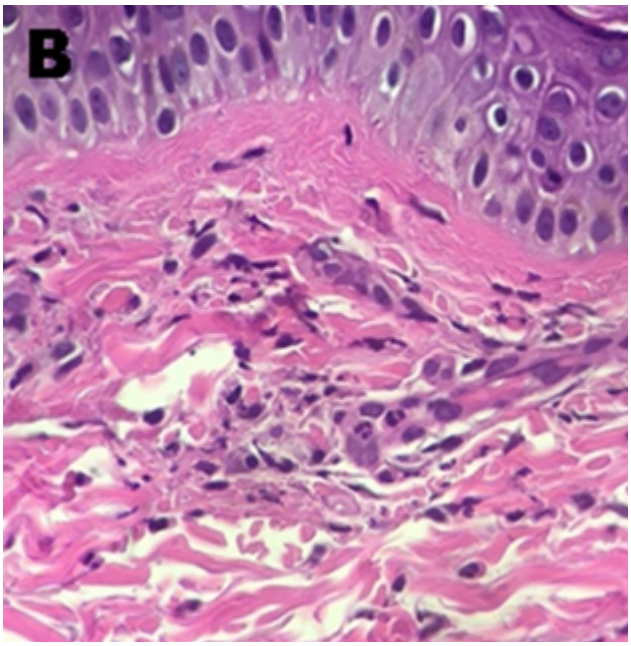

Figura 2b. Infiltrado polimorfonuclear con presencia de eritrocitos extravasados, sin necrosis fibrinoide consistente con vasculitis leucocitoclástica.

Por sospecha de vasculitis cutánea se realizó una biopsia y se inició tratamiento con meprednisona 40 mg/día. A las 48 horas presentó mejoría clínica, con atenuación de las lesiones cutáneas y alivio de las artralgias; por lo que fue dada de alta.

La biopsia mostró un infiltrado polimorfonuclear que comprometía las paredes de vasos pequeños y el tejido adyacente con fragmentación nuclear (leucocitoclasia) y presencia de eritrocitos extravasados, sin necrosis fibrinoide consistente con vasculitis leucocitoclástica (Figura 1b).

En ambulatorio, la paciente continuó con meprednisona, con descenso gradual de la dosis, con desaparición total de las lesiones, sin complicaciones o recaída de los síntomas. Se repitieron laboratorios, con normalización del C4, factor reumatoideo menor a 10 y crioglobulinemia negativa.

Una vez resuelto el cuadro clínico, y con un dosaje de IgG SARS-CoV2 estimativamente bajo (3,4 UI/ml), se le aconsejó a la paciente completar su vacunación con la segunda dosis de la vacuna mRNA-1273.

DISCUSIÓN

Presentamos una potencial complicación de la vacuna ChAdOx1-S/nCoV-19 [recombinante]. Existen pocos casos de vasculitis leucocitoclástica postvacunación. La mayoría tienen cursos indolentes con buena respuesta a los esteroides. Se documentaron pocos reportes de casos de vasculitis asociadas [3]. Una revisión sistematica por medio de una búsqueda en Pubmed, reportó un total de 38 casos. La mayoría de los eventos se asociaron a vacuna ARNm (20 /38 casos) y en menor medida a vacunas vectoriales (12/38). La vasculitis se presentó después de la primera dosis (24/38). La edad media de los pacientes fue de 53 años y la mayoría eran mujeres (20/38). El tiempo de aparición del evento fue entre 4 a 18 días post-vacunación[4].

Las vasculitis autoinmunes son un trastorno que afecta pequeños vasos (arteriolas, capilares y vénulas menores a 50 micrómetros) que provocan inflamación, destrucción y necrosis de los mismos. Son un padecimiento no muy común, con incidencia anual variable de 30 a 45 casos por millón de vacunados2. Es una enfermedad mediada por inmunocomplejos, reacción de hipersensibilidad tipo III, ya que más de un 80% de los exámenes de inmunofluorescencia directa son positivos para el depósito vascular de inmunoglobulinas y/o complemento[5].

Las lesiones aparecen más a menudo en las extremidades inferiores o en la zona sacra6. Puede cursar con múltiples manifestaciones inespecíficas. La confirmación histológica sigue siendo el gold standard[6]. El diagnóstico diferencial de una vasculitis leucocitoclástica es complejo, debido a que comparte características clínicas con varias afecciones que producen lesiones púrpura-cutáneo-mucosas.

Entre las principales enfermedades con las que debe hacerse diagnóstico diferencial, se encuentran las pertenecientes al grupo de vasculitis de vasos pequeños mediadas por inmunocomplejos, por ejemplo: púrpura de Schönlein-Henoch y vasculitis crioglobulinémica[7,8].

La presentación de púrpura en miembros inferiores asociada a diarrea, puede sugerir el diagnóstico de vasculitis de Schonlëin Henoch. Por condiciones de logística hospitalaria, el material biopsiado fue conservado en formol, lo que impidió realizar la inmunofluorescencia directa para comprobar los depósitos de IgA. Sin embargo, la paciente es una mujer adulta, con una distribución de su púrpura atípica, sin alteración renal y con diarrea autolimitada previo al inicio del tratamiento. Esto, sumado a la aplicación de la vacuna como desencadenante principal y a la clara mejoría de las manifestaciones cutáneas con corticoides, nos permitió desestimar esta etiología.

La paciente no presentó evidencia de enfermedades vinculadas a crioglobulinas, ni tampoco neuropatía periférica, alteración renal, síntomas de hiperviscosidad o astenia. A favor tuvo púrpuras palpables, artralgias sin artritis y disminución de C4 con C3 normal. Nuevamente, ante la relación temporal con la vacuna y la rápida respuesta con corticoides, la principal sospecha fue la de vasculitis por hipersensibilidad. Al alta, se dosaron las crioglobulinas y el factor reumatoideo, que junto a la normalización del C4 y a la remisión de las lesiones excluyeron este diagnóstico.

En el caso de nuestra paciente, confirmamos una vasculitis leucocitoclástica seronegativa mediada por complemento e IgE con presentación clínica y relación temporal suficiente con la vacuna ChAdOx1-S/nCoV-19 [recombinante], por lo que fue informada como ESAVI.

Contemplando la importancia epidemiológica que reviste la inmunización en esta paciente con labor docente, se planteó la aplicación de la segunda dosis. Los nuevos esquemas de vacunación heterólogos han demostrado similar eficacia en la generación de anticuerpos10. Por haber presentado un ESAVI con una vacuna basada en Adenovirus, se consideró que la mejor opción para la inmunización de esta paciente, es una con plataforma mRNA, con premedicación en ambiente controlado.

Presentamos este caso para comunicar un evento adverso infrecuente por esta vacuna. Creemos que no debe ser interpretado como motivo para la suspensión de la vacunación, pero sí para tomar las precauciones necesarias a la hora de vacunar.

AGRADECIMIENTOS

A la Dra. Sarquis por las fotos, Dr. Vandale y Dr. Albert por colaborar con la interpretación del paciente.

Conflicto de intereses: Ninguno para declarar.

BIBLIOGRAFÍA

1. Polack, F. P. et al. Safety and Efficacy of the BNT162b2 mRNA Covid-19 Vaccine. N EJM 2020. 383, 2603–2615.
2. Caballero, M. L. & Quirce, S. Excipients as Potential Agents of Anaphylaxis in Vaccines: Analyzing the Formulations of Currently Authorized COVID-19 Vaccines. J Investig Allergol Clin Immunol 2021. 31, 92–93.
3. Fiorillo, G. et al. Leukocytoclastic vasculitis (cutaneous small-vessel vasculitis) after COVID-19 vaccination. J Autoimmun 2022. 127, 102783.
4. Abdelmaksoud, A., Wollina, U., Temiz, S. A. & Hasan, A. SARS-CoV-2 vaccination-induced cutaneous vasculitis: Report of two new cases and literature review. Dermatol Ther 2022; 35, e15458.
5. Ozen, S. et al. EULAR/PReS endorsed consensus criteria for the classification of childhood vasculitides. Ann Rheum Dis 2006; 65, 936–941.
6. Chen, K.-R. & Carlson, J. A. Clinical approach to cutaneous vasculitis. Am J Clin Dermatol 2008; 9, 71–92.
7. Herranz, S., Durán, M., Trallero, R. & Monteagudo, M. [Scurvy: an unusual cause of purpura, ecchymosis and arthralgias]. Rev Clin Esp 2007; 207, 481.
8. Carlson, J. A. & Chen, K.-R. Cutaneous pseudovasculitis. AmJ Dermatopathol 2007; 29, 44–55.