TRAUMA LARÍNGEO EXTERNO Y FRACTURA DE CARTÍLAGO. TRATAMIENTO MÉDICO O QUIRÚRGICO

Matilde Medera [1], Vanina Perticone [1], Alfredo Ríos [2], Guillermina Lujan [1], Emilia Gonzalez Macchi [1]

INTRODUCCIÓN

El trauma laríngeo constituye un grupo de lesiones infrecuentes, pero de gran importancia clínica dada su alta morbimortalidad. Los mecanismos de lesión pueden ser traumatismo interno o externo. Se debe sospechar en todo paciente que se presenta con traumatismo cervical y síntomas como disfonía, dolor cervical anterior, disnea o compromiso respiratorio severo. El abordaje de estos pacientes debe iniciar con la evaluación de la vía aérea y asegurar su estabilidad, para luego enfocarse en el diagnóstico y manejo específico de las lesiones[16].

El diagnóstico de los traumatismos laríngeos externos se basa en la exploración física con la nasofibrolaringoscopia, la tomografía computarizada cervical y laríngea, así como la endoscopia[17].

La prioridad en el manejo de estos pacientes consiste en asegurar la permeabilidad de las vías respiratorias ya sea mediante traqueostomía o intubación orotraqueal. La conservación funcional de la laringe debe tenerse en cuenta desde el estadio inicial en la estrategia terapéutica. Los traumatismos leves requieren vigilancia en un medio hospitalario, mientras que los traumatismos graves necesitan un tratamiento quirúrgico y a veces con colocación de una endoprótesis[18].

A continuación se presentan dos casos clínicos con traumatismo laríngeo externo que requierieron tratamientos diferentes, ambos con excelentes resultados.

DESCRIPCIÓN

Caso 1

Paciente de 25 años sin antecedentes de relevancia consulta por disfonía, sin otra sintomatología luego de trauma laríngeo en partido de hockey de 48 hs de evolución. Al examen físico no presenta particularidades, se realiza nasofibrolaringoscopia (NFL) donde se ingresó por fosa nasal izquierda: cavum normal, senos piriformes libres, cartílago aritenoides izquierdo que impresiona luxado, en cuerda vocal izquierda pequeña laceración de mucosa con restos hemáticos, ambas cuerdas móviles y simétricas, epíglotis y base de lengua sin particularidades. Vía Aérea libre y asegurada (Figura 1). Se solicita tomografía computada (TC) de Cuello con urgencia la cual informa fractura de la lámina izquierda del cartílago tiroides por delante de la comisura anterior y un trazo de fractura de menor tamaño en el borde posterior de la lámina derecha

Figura 1a. NFL: senos piriformes libres, cartílago aritenoides izquierdo que impresiona luxado, en cuerdas vocales impresiona pequeña laceración de mucosa, móviles y simétricas, epiglotis y base de lengua sin particularidades. Vía Aérea libre y asegurada . **Figura 1b.** Glotis cerrada.

[1]Servicio de Otorrinolaringología, [2]Servicio de Cirugía de Cabeza y Cuello. Hospital Privado de Comunidad, Córdoba 4545 (B7602CBM). Mar del Plata.

del cartílago tiroides con edema a nivel de comisura posterior (Figura 2).

Se indica tratamiento médico inicial con corticoides de depósito intramuscular y reposo vocal con control por NFL ambulatorio a las 24 hs donde no se observaron cambios significativos; se programó reducción de fractura tiroidea y colocación de placa termolábil (Figura 3). El paciente evolucionó favorablemente y fue dado de alta a las 24 hs postquirurgico con nueva NFL la cual se observa normal (Figura 4). En la figura 5 podemos ver la comparación de TC pre y post intervención quirúrgica.

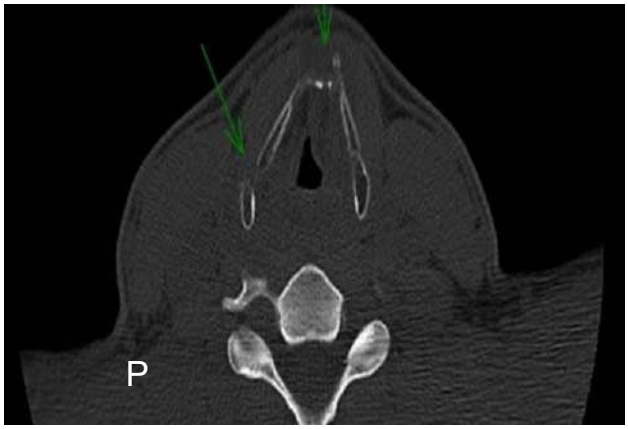

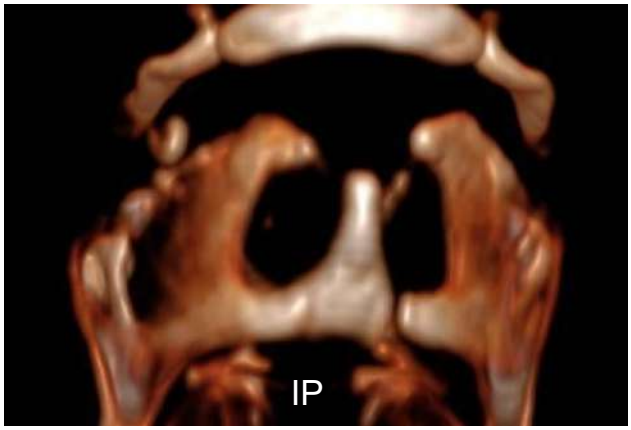

Figura 2a. Tomografía de Cuello corte axial: fractura de la lámina izquierda del cartílago tiroides por delante de la comisura anterior y otro trazo de fractura en el borde posterior de la lámina derecha del cartílago tiroides con edema a nivel de comisura posterior. **Figura 2b.** Reconstrucción 3D.

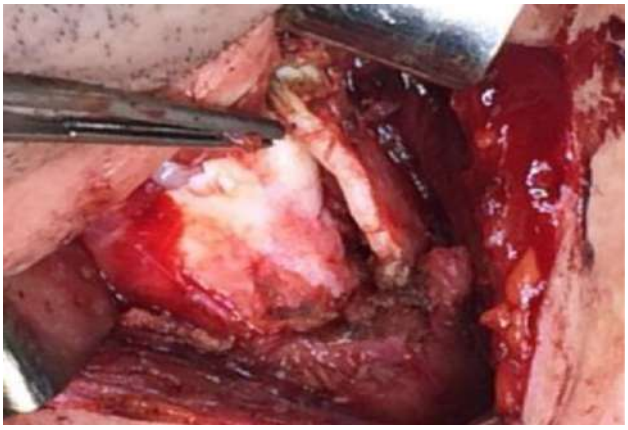

Figura 3a. Fractura longitudinal de cartílago tiroides, con desplazamiento del fragmento izquierdo por sobre el derecho.

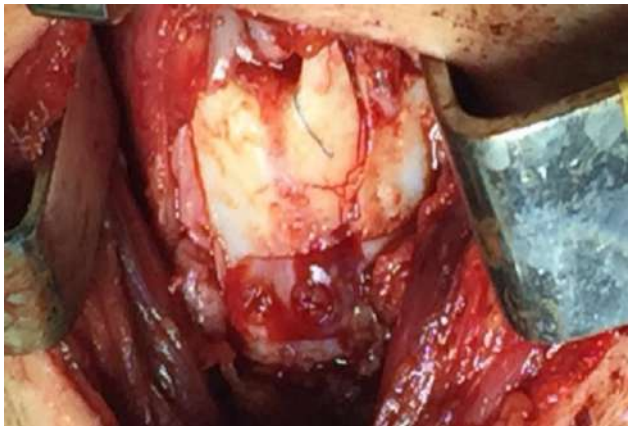

Figura 3b. Reducción de la fractura.

Figura 4a. NFL normal con glotis abierta.

Figura 4b. Glotis cerrada.

Preoperatorio **Postoperatorio**

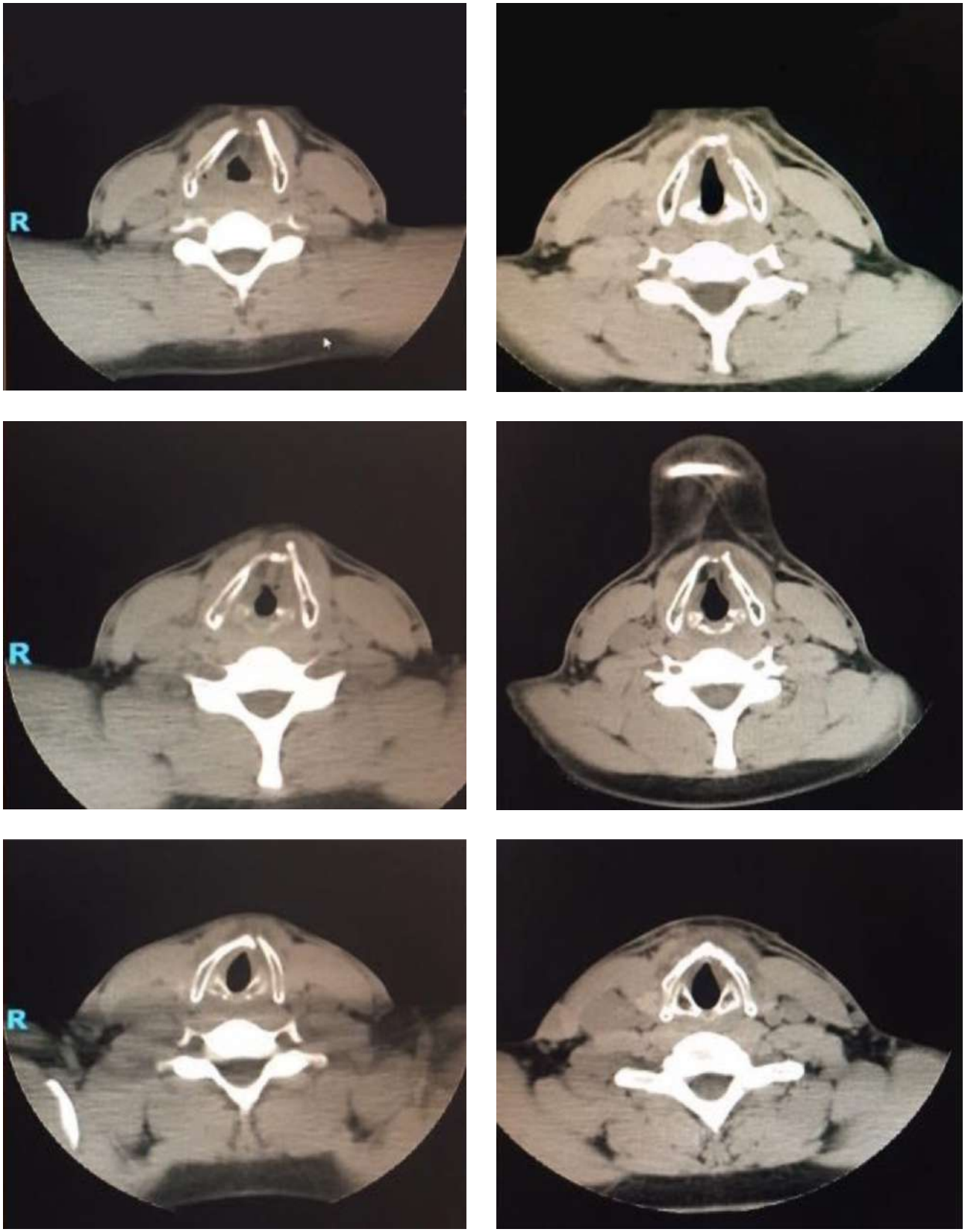

Figura 5. Imágenes comparativas pre y post quirúrgico.

Caso 2

Paciente de 47 años de edad sin antecedentes de relevancia que consulta por odinofagia intensa, disfonía, sensación de cuerpo extraño luego de trauma laríngeo en partido de fútbol de 30 minutos de evolución. Al examen físico el paciente refiere dolor a la palpación de cartílago cricoides, sin otros signos de alarma. Se realiza NFL donde se ingresó por fosa nasal izquierda observándose: cavum libre, anatomía laríngea asimétrica, seno piriforme derecho libre, abombamiento de seno piriforme y parte de supraglotis izquierda, con para medialización de cuerda vocal izquierda, epiglotis y base de lengua sin particularidades. Vía Aérea libre y asegurada (Figura 6).

Se solicita TC de cuello donde se observa: fractura de la región lateral izquierda del arco del cartílago cricoides con imagen sugerente de hematoma asociado en hemilaringe izquierda. Además obliteración del seno piriforme izquierdo por imagen de densidad de partes blandas de 14 x 20mm sugerente de hematoma (Figura 7 y 8). Se realiza reconstrucción 3D de imagen tomográfica (Figura 9). Se decide internación en área de cuidados intensivos para vigilancia estricta y tratamiento con corticoides y antibióticos endovenosos, con posibilidad de intubación orotraqueal. El paciente es evaluado por a las 12 hs por nueva NFL donde se observa hematoma focalizado en seno piriforme izquierdo, gran disminución de edema (Figura 10), mejoría sintomática con alta a las 72 hs de internación.

Figura 6a. NFL: seno piriforme derecho libre,abombamiento de seno piriforme y parte de supraglotis izquierda, con para medialización de cuerda vocal izquierda, epiglotis y base de lengua sin particularidades. Vía Aérea libre y asegurada. Glotis abierta.

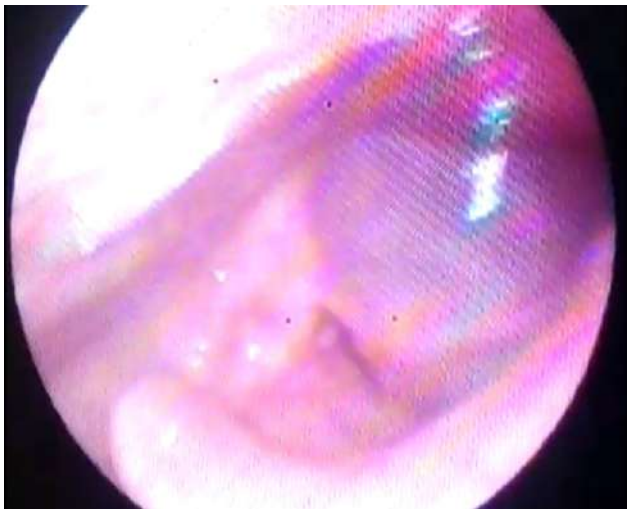

Figura 6b.: Glotis cerrada.

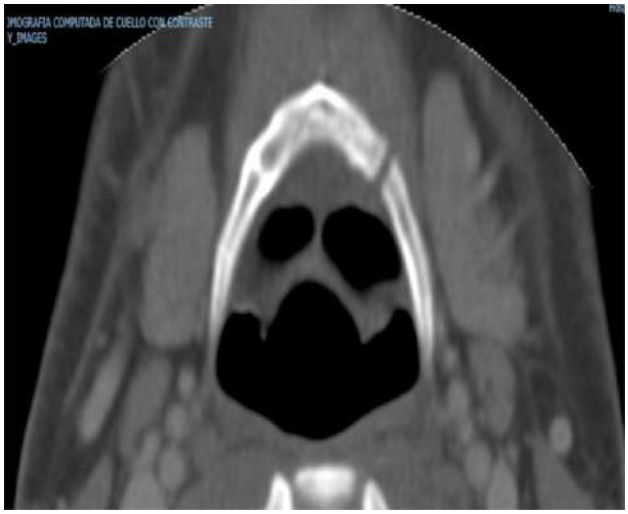

Figura 7 a y b. Cortes axiales de TC de cuello donde se observa: fractura de la región lateral izquierda del arco del cartílago cricoides.

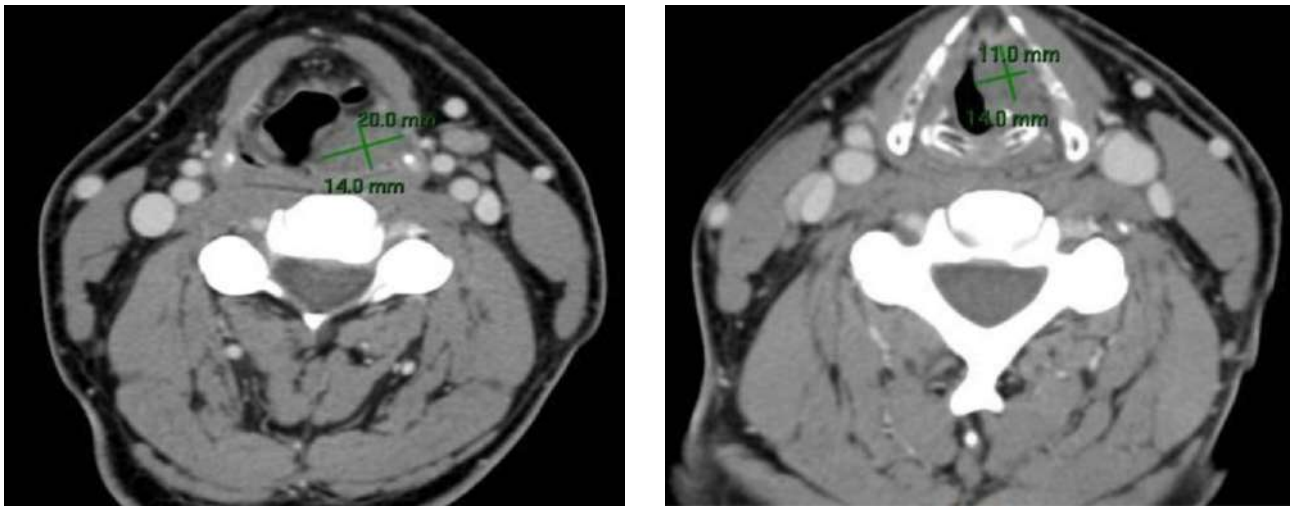

Figura 8 a y b. Cortes axiales de TC de cuello donde se observa imagen sugerente de hematoma asociado en la hemiglotis izquierda. Además obliteración del seno piriforme izquierdo por imagen de densidad de partes blandas de 14 x 20mm sugerente de hematoma.

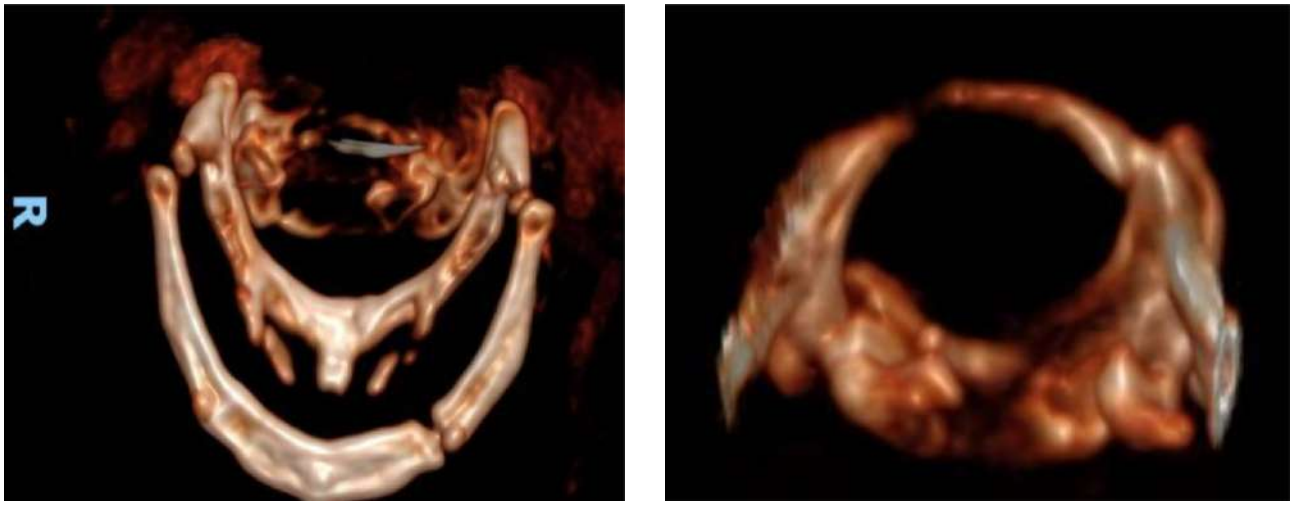

Figura 9 a y b. Reconstrucción de corte axial en 3D de TC de cuello. donde se corroboran trazos fracturarios.

Figura 10 a: Nasofibrolaringoscopia donde se observa hematoma focalizado en seno piriforme izquierdo, disminución de edema. Vía aérea libre y asegurada.

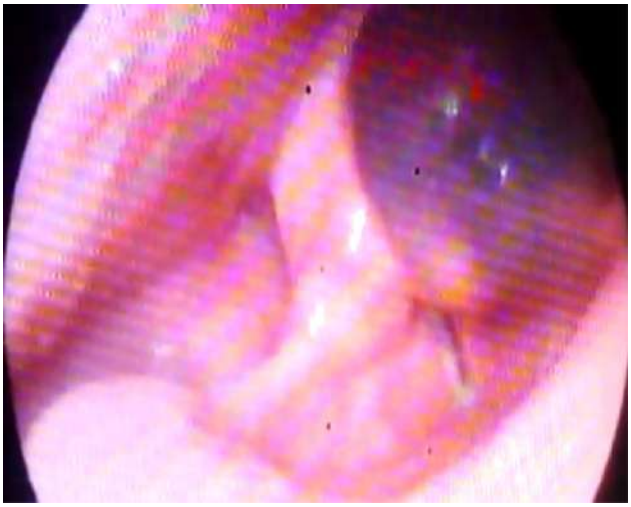

Figura 10b. Glotis cerrada.

DISCUSIÓN

El trauma laríngeo (TL) es una lesión infrecuente y rara vez se encuentra como una lesión aislada, gracias a la gran protección de estructuras óseas adyacentes como la mandíbula, el esternón y la columna cervical[4].

La importancia en el reconocimiento y tratamiento precoz radica en su asociación con condiciones que rápidamente amenazan la vida, como laceración u obstrucción de la vía aérea, hemorragia y aspiración de sangre, constituyendo la segunda causa de muerte en pacientes con trauma de cabeza y cuello luego del trauma craneoencefálico. En el 37% de los casos el diagnóstico es tardío, lo que se asocia a la presencia de lesiones de mayor gravedad en un paciente politraumatizado[5]. La mortalidad del TL está relacionado con la posibilidad de mantener una vía aérea permeable. Si bien la mortalidad prehospitalaria es hasta un 80%, el adecuado manejo de la vía aérea y de la lesión laríngea disminuye la mortalidad hasta 2%. En relación a los mecanismos de lesión pueden ser traumatismo interno o externo[6]. El traumatismo interno o endolaríngeo es usualmente iatrogénico, secundario al procedimiento de intubación o a la manipulación quirúrgica. El traumatismo laríngeo externo (TLE) es más frecuente y predominantemente en hombres entre 75%-90% de los casos, posee una elevada mortalidad, que varía entre el 2%-15% en los pacientes que llegan al hospital. A su vez los traumatismos externos pueden ser contusos o penetrantes, siendo los contusos los más frecuentes y de ellos las lesiones por accidentes de tránsito a alta velocidad el 59% de las veces, también lesiones secundarias a aplastamiento, intentos suicidas por ahorcamiento, hechos de violencia con estrangulación, o en instancias deportivas, siendo más frecuente en hockey, baloncesto o artes marciales[4].

La clínica suele ser variable, hay pacientes que se presentan asintomáticos y otros pueden presentar colapso de la vía aérea y muerte. Los síntomas más comunes incluyen voz ronca, disfagia, dolor cervical, disfonía, disnea, odinofagia, estridor, tos y hemoptisis, siendo los tres primeros los más frecuentes[8]. No existe una correlación entre síntomas y severidad de la lesión, excepto la disnea, el cual por lo general se asocia a mayor severidad de la lesión. Los hallazgos al examen físico incluyen a nivel cervical equimosis, hematoma, edema y pérdida de continuidad de piel y tejido celular subcutáneo, también dolor a la palpación cervical anterior, pérdida de la prominencia laríngea, desviación de la laringe, paresia de una cuerda vocal, enfisema subcutáneo y fracturas palpables[9].

El diagnóstico se basa en la historia clínica, identificando signos al examen físico que evidencia lesión laríngea, y acompañar lo anterior con una adecuada evaluación imagenológica según las características del traumatismo y la presentación clínica del paciente, principalmente en relación a la estabilidad de la vía aérea. En un paciente politraumatizado, los estudios imagenológicos iniciales incluyen usualmente una radiografía de tórax y un set radiográfico de columna cervical, los que pueden mostrar signos de trauma laríngeo, como elevación del hueso hioides, aire prevertebral o cervical profundo[10].

En un paciente con vía aérea estable, el gold-standard es la TC, ya que permite evaluar la extensión de la lesión laríngea y ayuda a descartar lesiones asociadas, siendo las principales las de base del cráneo o intracraneal (13%), trauma cervical abierto (9%), column cervical (8%) y lesión esofágica o faríngea (3%)[11]. El uso de la TC permite un mejor reconocimiento de lesiones, identificando pequeñas fracturas no desplazadas en lesiones previamente consideradas solo mucosas. Además, permite realizar reconstrucción 3D, lo que ha demostrado mejor sensibilidad para evaluación de fracturas del cartílago tiroides y hueso hioides, luxación aritenoidea, y estrechamiento de la vía aérea, entregando información importante para el manejo.

En casos donde persista la sospecha de fractura laríngea a pesar de TC sin hallazgos compatibles, se debiese completar el estudio con Resonancia Magnética[12].

En un paciente con vía aérea estable, la laringe debe ser evaluada con una nasofibrolaringoscopia (NFL) que permite la detección de hematomas, laceraciones, edema, alteración de la motilidad de las cuerdas vocales o dislocación de aritenoides, e incluso en casos graves, se puede ver los cartílagos expuestos hacia el lumen. En pacientes que se encuentran con una vía aérea inestable, no se recomienda realizar pruebas de imágenes, por lo que en estos casos pueden ser necesarios la exploración quirúrgica del cuello[13].

Las estructuras que más frecuentes son lesionadas son el cartílago tiroides en primer lugar, seguido por el cartílago cricoides, aritenoides y la epiglotis. Hasta 37% de las fracturas laríngeas involucran múltiples cartílagos[14].

El manejo inicial y crucial consiste en establecer una vía aérea segura, ya sea por intubación orotraqueal (IOT), cricotiroidotomía (CT) o traqueostomía (TT). Los pacientes con dificultad respiratoria o estridor en aumento deben ser intubados inmediatamente, con algunas consideraciones: la laringe y la tráquea deben estar claramente intactas y en continui-

dad, la vía aérea debiese ser visible para la inspección endoscópica en el servicio de urgencias. En algunas situaciones, la extensión de la lesión puede no conocerse antes del intento de laringoscopía directa. El control quirúrgico de la vía aérea, como una TT en vigilia o una CT a menudo puede ser más prudente en estas situaciones[15]. La restauración de la laringe debe ser precoz, para prevenir las secuelas a largo plazo como obstrucción crónica de la vía aérea (15% -17%) y el compromiso de la voz (21% -25%). Se ha demostrado que la realización de TT en las primeras 24 horas desde la presentación en casos con indicación, disminuye la estadía hospitalaria y en unidad de cuidados intensivos. Una vez estabilizada y asegurada la vía aérea, se puede proceder a realizar el manejo específico de las lesiones, según la severidad de la lesión; si es una fractura no desplazada, sin evidencia de trastorno en la evaluación endoscópica, se puede manejar de forma conservadora[16]. Las fracturas desplazadas deben ir a reducción abierta y fijación interna, alineándose con uso de miniplacas, alambres o suturas. En caso donde se evidencian lesiones internas en la evaluación endoscópica preoperatoria como la avulsión de cuerdas vocales o desplazamiento de la epiglotis, deben ser reparados posterior a la reparación del cartílago, para otorgar una estructura adecuada para la recuperación mucosa[17]. El uso de stent posterior a la reducción de la fractura se reserva principalmente para casos con pérdidas graves de tejido endolaríngeo, que no permite una aproximación de la mucosa[18].

CONCLUSIÓN

El TLE es una patología infrecuente, asociada a una elevada morbimortalidad, por lo que se requiere de un alto nivel de sospecha, un tercio de los pacientes desarrollan síntomas pasadas las 24-48 horas desde el traumatismo, por lo que hay que poner énfasis en el reconocimiento temprano de la lesión y dar un manejo adecuado según la severidad. Ambos casos se presentaron tuvieron excelentes resultados y similares a lo descrito en la literatura.

BIBLIOGRAFÍA

1. Ortiz A Leonardo, Barahona A Luis, Araya C Patricio, Zamorano S Ricardo. Trauma laríngeo externo y fractura de cartílago tiroides: Revisión de la literatura. Rev. Otorrinolaringol. Cir. Cabeza Cuello
2. M. Ménard Praticien hospitalier, D. Brasnu : Professeur des Universités, praticien hospitalier. Service ORL et de chirurgie cervicofaciale, Hôpital européen Georges Pompidou, 20, rue Leblanc, 75015 Paris, Franc.
3. IGE AFUSO, Manuel; CHUMACERO ORTIZ, Jenner. Manteniendo la permeabilidad de la vía aérea. Acta méd. peruana, Lima , v. 27, n. 4, p. 270-280, oct. 2010
4. Jalisi S, Zoccoli M. Manejo de fracturas laríngeas: una experiencia de 10 años. J Voice 2011.
5. Mercer SJ, Jones CP, Bridge M, Clitheroe E, Morton B, Groom P. Revisión sistemática del manejo anestésico del traumatismo agudo no iatrogénico de las vías respiratorias en adultos. Br J Anaesth 2016.
6. Becker M, Leuchter I, Platon A, Becker CD, Dulguerov P, Varoquaux A. Imágenes del trauma laríngeo. Eur J Radiol 2014.
7. Faden D, Elackatuu A, Platt M. El "estornudo con las vías respiratorias cerradas": una causa inusual de fractura laríngea. Laringoscopio 2011.
8. Comer BT, Gal TJ. Reconocimiento y manejo del espectro de traumatismos laríngeos agudos. J Emerg Med 2012.
9. Kragha KO. Lesión traumática aguda de la laringe. Case Rep Otolaryngol 2015.
10. Jain S, Singh P, Gupta M, Kamble B, Phatak SS. Fractura laríngea conminuta tras traumatismo cerrado: ¡una necesidad de una legislación estricta en las carreteras! Ann Maxillofac Surg 2017.
11. Mendis D, Anderson JA. Traumatismo laríngeo cerrado secundario a lesiones deportivas. J Laryngol Otol 2017.
12. Moonsamy P, Sachdeva UM, Morse CR. Manejo del trauma laringotraqueal. Ann Cardiothorac Surg 2018.
13. Ostby ET, Crawley BK. ¿El cierre del casco agrieta la laringe? Serie de casos y revisión de la literatura. Ann Otol Rhinol Laryngol 2018.
14. Kim JP, Cho SJ, Son HY, Park JJ, Woo SH. Análisis de la característica clínica y tratamiento de la fractura laríngea: revisión reciente de 22 casos. Yonsei Med J 2012.
15. Ribeiro-Costa N, Carneiro Sousa P, Abreu Pereira D, Azevedo P, Duarte D. Fractura laríngea tras traumatismo cervical cerrado en accidente de motocicleta y su manejo. Representante del caso Otolaryngol 2017.
16. Randall DR, Rudmik L, Ball CG, Bosch JD. Cambios en el manejo de las vías respiratorias asociados con el aumento de la incidencia radiológica de lesión laringotraqueal externa. Can J Surg 2018.
17. Schaefer SD. Manejo de traumatismos laríngeos externos agudos, cerrados y penetrantes. Laringoscopio 2014.
18. Becker M, Duboé PO, Platon A, ET AL. TCMD en la evaluación del trauma laríngeo: valor de las reconstrucciones 2D multiplanares y 3D. AJR Am J Roentgenol 2013.