XANTOGRANULOMA JUVENIL

Facundo Blautzik[1], Lorena Auad[1], José Ernesto Brusco[1], María Belén Cazorla[1], Nerea García Altamiranda[1], Nadia Itatí Glinka[1], Marcelo Guagnini[2], Patricio Martinez Chabbert[1], Ariadna Pivetta[1], Noemí Rearte[1]

RESUMEN

El xantogranuloma juvenil (XJ) es una patología benigna que representa la forma más común de histiocitosis de células no Langerhans. Fue descrita por primera vez por Adamson en 1905 como xantoma múltiple, reportando el caso de un niño de 2 años con múltiples lesiones xantomatosas congénitas 1. La entidad se caracteriza por la presencia de pápulas o nódulos firmes de coloración rosada o amarillo amarronada, que comprometen, principalmente la piel, y de forma excepcional, otros órganos incluyendo los pulmones, huesos, corazón y tracto gastrointestinal. . El xantogranuloma juvenil es comúnmente un desorden pediátrico, manifestándose generalmente durante el primer año de vida. Se presenta a continuación un caso clínico con diagnóstico de esta entidad en el Hospital Privado de Comunidad de Mar del Plata.

CASO CLÍNICO

Paciente de sexo masculino, nacido pretérmino extremo (27 semanas de edad gestacional), cursando internación en Neonatología por enfermedad de membrana hialina y distress respiratorio agudo. Solicitaron interconsulta al servicio de Dermatología a los 71 días de vida por presentar lesión en dorso de mano derecha de aproximadamente 1 mes de evolución. Al exámen físico presentaba una lesión tumoral hemisférica de 0.5 cm de diámetro localizada en la muñeca derecha. La misma tenía una coloración rosa-anaranjada, era duro elástica a la palpación, móvil e indolora (Figura 1a,b). En la dermatoscopía presentaba coloración homogénea anaranjada amarillenta, rodeada por halo eritematoso con vasos lineales ramificados localizados en la periferia (Figura 1c). Sin otros hallazgos en el examen físico derma-

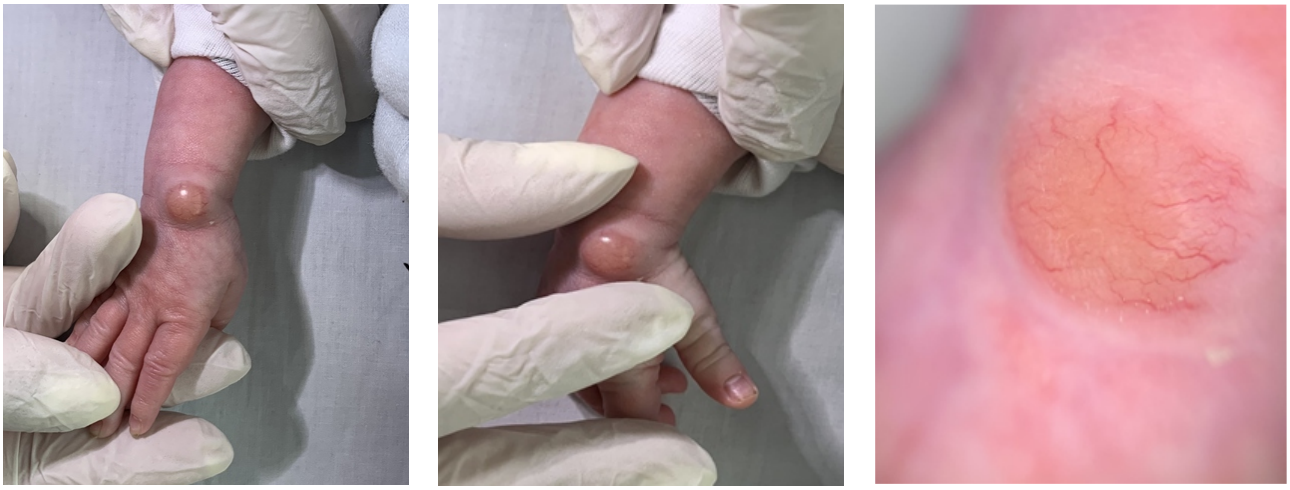

Figura 1 a, b. Fotos del paciente a los 71 días de vida que evidencia una lesión nodular rosa-anaranjada, duro-elástica y móvil a la palpación.
Figura 1 c. Foto de la dermatoscopia del paciente al momento de la evaluación, que evidencia una coloración homogénea anaranjada amarillenta, rodeada por halo eritematoso con vasos lineales ramificados localizados en periferia típicos de este tipo de lesiones.

[1]Servicio de Dermatología. [2]Servicio de Anatomía Patológica. Hospital Privado de Comunidad, Córdoba 4545. Mar del Plata.
Contacto: facublautzik@hotmail.com

Figura 2. Imagen tomada al control de los 4 meses de edad, que muestra un marcado aumento del tamaño con evidencia de cambio progresivo de la coloración a amarillo-amarronado.

tológico, se plantea como diagnóstico presuntivo xantogranuloma juvenil.

La ecografía de piel y partes blandas describió una imagen nodular en el tejido celular subcutáneo redondeada, hipoecoica, no vascularizada, de bordes netos, sin realce posterior ni sombra lateral de 6 x 6 x 4 mm. La ecografía abdominal y el examen oftalmológico descartaron compromiso visceral.

Se realizó biopsia cutánea que evidenció proliferación difusa de células algo ahusadas de núcleos ovales con citoplasma claro, ocasionalmente espumosos. No se observaron mitosis ni atipias. Las tecnicas de imunohistoquímica arrojaron CD68: Positiva , y Citoqueratina AE1-AE3, actina músculo específica, desmina y CD34: Negativa (Figura 4 y 5).

Con los datos obtenidos se arribó al diagnóstico de Xantogranuloma Juvenil Solitario.

Durante el seguimiento clínico del paciente se constata a los 4 meses de edad crecimiento progresivo de la lesión tumoral, observándose componente cutáneo con eritema, telangiectasias, descamación y componente subcutáneo que sobrepasa los límites de la muñeca (Figura 2). Se realiza interconsulta con servicio de cirugía pediátrica y se decidió junto a la familia del paciente realizar manejo expectante con seguimiento estrecho de la lesión. Continúa actualmente realizando controles en otra institución de la ciudad.

DISCUSIÓN

El xantogranuloma juvenil es un patología benigna y poco frecuente, que representa la histiocitosis de células no Langerhans más común. Su etiología no está completamente definida, pero, en la actualidad, se lo incluye dentro del grupo de histiocitosis derivadas de las células dendríticas [2]. El término "xanto" tiene relación con las células histiocíticas que tienen un grado progresivo de lipidización en ausencia de un trastorno metabólico[3,4].Es una enfermedad autolimitada que ocurre generalmente durante la infancia o adolescencia temprana, manifestándose en el 40 a 70% de los casos dentro del primer año de vida

Clinicamente se caracteriza por lesiones tipo papulas , placas o nodulos de 0,5 a 2 cm de diametro con una superficie lisa y firme , bordes bien definidos y una coloración rosada o amarillo amarronada. Típicamente la coloración cambia a lo largo del curso evolutivo en virtud de la magnitud del infiltrado xantogranulomatoso. La cara, el cuello y las extremidades superiores son las regiones más afectadas por esta entidad, siendo las lesiones general-

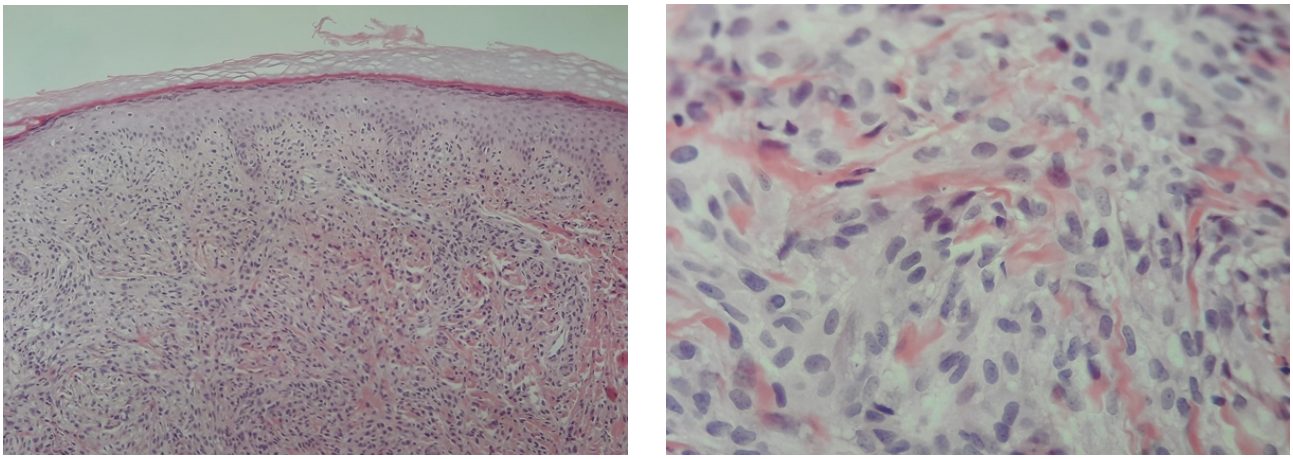

Figura 3 a, b. Imagen de la tinción con hematoxilina y eosina que muestra proliferación difusa de células algo ahusadas de núcleos ovales con citoplasma claro ocasionalmente espumoso.

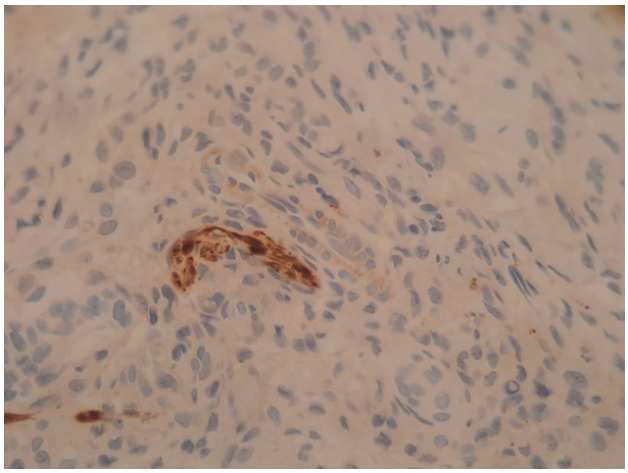

Figura 4. Tinción inmunohistoquímica con S100 que evidencia tinción de las estructuras nerviosas de la muestra con ausencia de tinción de las células tumorales, hallazgo típico y fundamental para diferenciar esta patología de la Histiocitosis de células de Langerhans.

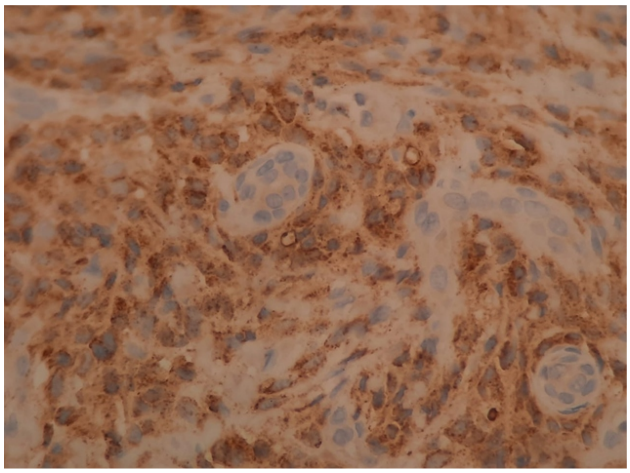

Figura 5. Imagen de la inmunohistoquímica que evidencia marcación de las células tumorales con CD68 (marcador de macrófagos), hallazgo clásico del Xantogranuloma Juvenil.

mente solitarias.

Existe en ocasiones afectación sistémica de órganos como los pulmones, el hígado, el bazo, los huesos y el sistema gastrointestinal [5].

El hallazgo histopatológico característico es la presencia dérmica de un denso infiltrado de células espumosas (histiocitos) con reacción de cuerpo extraño y células gigantes de Touton, patognomónicas de esta entidad. En la inmunohistoquímica, las células de Touton son positivas para CD68 (marcador de macrófagos), mientras que muestran negatividad para S100 y CD1a, lo que descarta histiocitosis de células de Langerhans [6].

El pronóstico y tratamiento del xantogranuloma juvenil está determinado por la localización de la lesión. Las lesiones solitarias son generalmente inocuas y autolimitadas mostrando regresión completa a los 5 años de edad. Se ha reportado en ocasiones afectación ocular , como así también una asociación con la neurofibromatosis de tipo 1 y la leucemia mieloide crónica, por lo que es fundamental una evaluación integral del paciente que incluya un seguimiento multidisciplinario y la realización de estudios complementarios para descartar otras afecciones descritas previamente según el criterio y sospecha clínica.

BIBLIOGRAFÍA

1. Adamson, H. G. (1905). Congenital xanthoma multiplex in a child. British Journal of Dermatology, 17, 222.
2. Hernandez-Martin, A., Baselga, E., Drolet, B. A., & Esterly, N. B. (1997). Juvenile xanthogranuloma. Journal of the American Academy of Dermatology, 36(3), 355–367. https://doi.org/10.1016/s0190-9622(97)80207-1
3. Gelmetti C, Caputo R. Non-Langerhans cell histiocytosis. En Wolff K, Goldsmith LA, Katz S,Gilchrest B, et al. Fitzpatrick Dermatología en Medicina General. 7.ma ed. Buenos Aires: Panamericana; 2009.Págs.1424-34.Villalón, G. et al. (2008).
4. Gianotti, F., & Caputo, R. (1985). Histiocytic syndromes: a review. Journal of the American Academy of Dermatology, 13(3), 383–404. https://doi.org/10.1016/s0190-9622(85)70181-8.
5. Weitzman, S., & Jaffe, R. (2005). Uncommon histiocytic disorders: the non-Langerhans cell histiocytosis. Pediatric Blood & Cancer, 45(3), 256–264.
6. Sangüeza, O. P., Salmon, J. K., White, C. R., Jr, & Beckstead, J. H. (1995). Juvenile xanthogranuloma: a clinical, histopathologic and immunohistochemical study. Journal of Cutaneous Pathology, 22(4), 327–335.